

**UNIVERSIDAD AUTÓNOMA DE BAJA CALIFORNIA  
FACULTAD DE ODONTOLOGÍA TIJUANA  
MAESTRÍA EN CIENCIAS DE LA SALUD**



**EVALUACIÓN HISTOBACTERIOLÓGICA EN  
MOLARES CON PERIODONTITIS APICAL,  
POSTERIOR AL TRATAMIENTO ENDODÓNTICO EN  
UNA SESIÓN, CON O SIN IRRIGACIÓN PASIVA  
ULTRASÓNICA.**

**TESIS QUE PARA OBTENER EL TÍTULO EN MAESTRÍA  
EN CIENCIAS DE LA SALUD**

**PRESENTA**

**PERLA OLIVIA VÁZQUEZ GAYOSSO**

**PRESIDENTE**

**DRA. ANA GABRIELA CARRILLO VARGUEZ**

**SINODALES**

**DR. LUIS ALBERTO GAITÁN CEPEDA**

**DR. MIGUEL ÁNGEL CADENA ALCÁNTAR**

**TIJUANA BAJA CALIFORNIA MARZO 2016**

## INTRODUCCIÓN

Está demostrado que el *biofilm* endodóntico es el factor etiológico de la periodontitis apical, y que en ausencia de bacterias intraconducto, no se desarrolla dicha enfermedad. La importancia para la endodoncia de un estudio como el presente es muy relevante, ya que aun cuando hay estudios sobre la capacidad bactericida del hidróxido de calcio por medio de cultivos bacteriológicos, en animales con lesiones periapicales inducidas o estudios clínicos de pronóstico con su uso, es notable la escasa información sobre la condición histobacteriológica de los conductos radiculares de humano post instrumentación, desinfección y obturación *in vivo*. Los estudios de laboratorio *in vitro* que examinan la presencia o ausencia de microorganismos planctónicos o *biofilm* de una sola especie o de corta duración pudieran no ser tan válidos clínicamente, debido a que la presencia de estos factores por separado no han demostrado producir periodontitis.

Por otro lado sabemos que la endodoncia es uno de los tratamientos que con mayor frecuencia se efectúan, ésta realizada por un especialista y en dientes vitales, tiene hasta un 97 por ciento de éxito, sin embargo, en los dientes que poseen un cuadro infeccioso o de necrosis pulpar existe la probabilidad del fracaso debido a los microorganismos presentes en este tipo de conductos y el factor tiempo, al no poder lograr una adecuada desinfección en una sola cita, optando el clínico por efectuar este tipo de tratamientos en dos sesiones para asegurar su éxito, pero que sucede cuando el paciente no puede asistir a una segunda cita?. Debido a esto, en el mercado existen un sinnúmero de sustancias que aclaman ser las más efectivas en la eliminación de microorganismos y que reducen el tiempo de trabajo de dientes necróticos a una cita, por ello en este estudio se pretende evaluar el desempeño antibacterial de una nueva sustancia que tiene como principal ingrediente activo

al cloruro de benzalconio, en el tratamiento de órganos dentarios con periodontitis apical en una cita con y sin el uso de ultrasonido.

Con base en lo anterior, se planteó la siguiente pregunta: ¿Cuál es el efecto de la Irrigación Pasiva Ultrasónica (IPU) y una solución con cloruro de benzalconio sobre el *biofilm* endodóntico remanente a la preparación quimiomecánica del sistema de conductos radiculares de molares con periodontitis apical?

La justificación de este estudio viene de la necesidad de mejorar las condiciones histobacteriológicas en el tratamiento endodóntico de una sesión y conocer las opciones que tenemos en la actualidad para la desinfección de conductos en el tratamiento endodóntico, de esto depende que utilicemos el producto con mayor eficacia desinfectante y por consecuente logremos el éxito del tratamiento y la salud bucal de nuestros pacientes en el menor tiempo clínico posible.

**Xavier et al en el 2013** realizaron endodoncia a 48 dientes con periodontitis apical utilizando hipoclorito de sodio y clorhexidina, se dividieron en 4 grupos, dos de los cuales fueron obturados en la misma cita y los otros dos a los 14 días de iniciado el tratamiento con una medicación intraconducto de hidróxido de calcio. Los resultados obtenidos demostraron que tanto tratamientos en una como en dos citas son efectivos en la eliminación bacteriana, pero los tratamientos realizados en dos citas tuvieron menor carga de endotoxinas bacterianas.

**Jaramillo et al en 2012** realizaron un estudio probando una solución a base de cloruro de benzalconio en discos de hueso bovino inoculados con biofilm bacteriano, al observarlos al microscopio electrónico de barrido, los discos que fueron cubiertos con la solución mostraron menor crecimiento bacteriano en comparación con los que no fueron cubiertos con dicha solución.

**Vera et al en 2012** en su estudio le realizaron endodoncia a los conductos mesiales de molares mandibulares con periodontitis apical, utilizaron irrigación pasiva ultrasónica e hipoclorito de sodio al 5.25%, dividieron los molares en dos grupos, al primero se les obturo en la misma cita y al segundo se les colocó un medicamento intraconducto consistente en  $\text{CaOH}_2$  por siete días previo a su obturación, los molares se extrajeron a la semana de haber sido obturados en ambos grupos, los resultados mostraron que aquellos molares tratados en dos sesiones tenían menos o nula presencia de bacterias en los conductos.

**Mozo et al en el 2012** mencionan que el uso del ultrasonido en la irrigación resulta en conductos más limpios, mejor difusión de la solución irrigante dentro del sistema de conductos radiculares, disolución de tejido pulpar y remoción de la capa residual.

**Bukiet et al en el 2012** en su metodología, mezcla en diversas concentraciones cloruro de benzalconio (0%-1%) con hipoclorito de sodio (2.4%) colocándolas sobre una superficie de dentina, sus resultados demostraron que una mayor concentración de cloruro de benzalconio en el hipoclorito de sodio disminuyó el ángulo de contacto de la solución con la dentina, esto sin afectar las propiedades antibacterianas, citotóxicas y el cloro libre contenido en la mezcla.

Fabricius et al menciona que los procesos inflamatorios de la pulpa serán cada vez más severos cuando una pulpitis no es atendida, esto facilita que las bacterias se instalen en los focos necróticos resultantes de la inflamación. Estas áreas de necrosis funcionan como fuente de nutrientes y de un nicho para el establecimiento de los microorganismos. La entrada de bacterias provoca una mayor irritación, inflamación y necrosis subsecuente de la misma, lo que lleva a su degeneración y muerte paulatina<sup>15</sup>.

Una vez indefensa la pulpa, los microorganismos se multiplican rápidamente y establecen una flora bacteriana su propio ecosistema, la cual Sundquist et al menciona es responsable por la infección de todo el espacio del conducto radicular, sus ramificaciones y los túbulos de la dentina radicular<sup>16</sup>. Lo que según Seltzer y Bender puede llevar a su necrosis, y servir de sustrato orgánico a los microorganismos<sup>17</sup>. Esto, aunado a las condiciones de humedad, temperatura y anaerobiosis presentes en un conducto radicular, lo convierte en un “tubo de cultivo” con excelentes condiciones para desarrollar y mantener la infección del espacio pulpar<sup>18</sup>.

Los objetivos esenciales del tratamiento endodóntico en dientes con periodontitis apical como los menciona Bergenholtz et al. son principalmente la reducción de la carga bacteriana del sistema de conductos a niveles que permitan la cicatrización del tejido periapical, así como evitar la recolonización microbiana del conducto abordado<sup>19</sup>. La Irrigación Pasiva Ultrasónica con NaOCl lleva a mejores condiciones histobacteriológicas en el tratamiento endodóntico una sesión, en pacientes con periodontitis apical, cuando se compara con casos en los que no se utiliza dicha técnica de irrigación y se realiza ese procedimiento con irrigación pasiva de NaOCl.

El fracaso de un tratamiento de conductos es en su mayoría el resultado de la contaminación bacteriana del mismo. La contaminación bacteriana está

presente en el conducto por caries o puede ocurrir durante el tratamiento, entre citas y al finalizar el mismo cuando la restauración temporal o permanente se filtra<sup>1</sup>. En dientes con lesiones periapicales crónicas, existe la presencia de microorganismos gram negativos anaerobios, así como de biopelícula a lo largo del conducto radicular y como estos espacios no siempre son alcanzados con la instrumentación mecánica<sup>2</sup>, uno de los temas más controversiales en endodoncia es la necesidad o no de una segunda cita utilizando un medicamento intraconducto para mejorar la desinfección y por lo tanto obtener resultados exitosos en el posoperatorio<sup>3</sup>.

El hidróxido de calcio es el medicamento interconsulta más utilizado, pero los resultados en diversos estudios donde los cultivos han dado negativo a la presencia bacteriana posterior a la instrumentación químico-mecánica y medicación intraconducto han sido inconsistentes<sup>3</sup>.

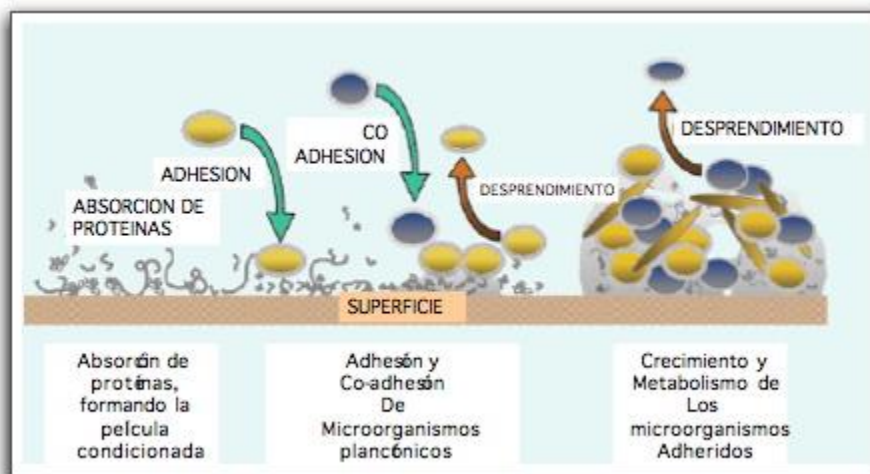
En otros aspectos, la medicación intraconducto y el manejo de un órgano dentario con periodontitis apical en más de una cita no siempre es posible, en muchas ocasiones debido a la dificultad de los pacientes para acudir a varias sesiones de tratamiento dental ya sea por razones socioeconómicas o por la lejanía de su vivienda del consultorio dental. Esto lleva a la necesidad de realizar el tratamiento endodóntico en una sola sesión, incluyendo los casos con periodontitis apical.

Sundqvist et al menciona que en una infección endodóntica, lo más común es encontrar una flora mixta compuesta por una mezcla de 3 a 12 especies bacterianas, dominantes<sup>41</sup>. Estas bacterias, se establecen y organizan en forma de *biofilm* como lo comprueba en su estudio Nair et al<sup>44</sup>, desarrollan una intensa actividad metabólica y química, en la cual utilizan como sustrato a los componentes del tejido pulpar y liberado una gran cantidad de productos de degradación y de enzimas que desorganizan y destruyen los componentes de

las células y del estroma pulpar<sup>32, 42</sup>. Asimismo, menciona Nair et al que durante su reproducción o muerte liberan toxinas bacterianas, que actúan como potentes tóxicos celulares, provocando mayor destrucción tisular e inflamación<sup>41</sup>.

La formación de la biopelícula ocurre en seis fases:

- 1- Adhesión inicial del microorganismo a la superficie
- 2- Colonización
- 3- Co-adhesión o co-agregación
- 4- Crecimiento
- 5- Maduración
- 6- Desprendimiento de algunos microorganismos<sup>19</sup>



Svensater G., Bergenholtz

También en otros estudios como el de Sundqvist et al advierten que las pulpas necróticas presentan una flora polimicrobiana, caracterizada por una amplia variedad de combinaciones bacterianas, promediando entre cuatro a siete especies por conducto, siendo predominantemente anaeróbicos con iguales proporciones de bacterias Gram positivas y Gram negativas<sup>20</sup>. Por lo que queda claramente demostrado por Kakehashi et al que las bacterias y sus toxinas, así como los productos de desintegración del tejido pulpar, representan la causa de las lesiones periapicales<sup>27, 28</sup>, sean de carácter proliferativo, como

los quistes o la periodontitis crónica y su tejido de granulación, o sean de carácter exudativo, como la periodontitis apical aguda y los abscesos periapicales<sup>41</sup>. Si el factor etiológico de las lesiones periapicales es el *biofilm* endodóntico, la terapéutica clínica deberá estar enfocada en su eliminación, disminución o afectación. Para lograr esto, clínicamente tenemos dos mecanismos:

- Dislocación mecánica mediante instrumentación manual o mecánica (rotatoria o ultrasónica), para debridar el *biofilm* de las paredes dentinarias y del conducto.
- Irrigación del conducto con soluciones antisépticas y/o disolventes, para degradarlo y arrastrarlo fuera del conducto radicular.

Una solución irrigadora tiene como efecto principal actuar como lubricante y agente de limpieza durante la preparación biomecánica, removiendo la biopelícula, microorganismos, productos asociados de degeneración tisular y restos orgánicos e inorgánicos, lo que impide la acumulación de los mismos en el tercio apical, garantizando la eliminación de dentina contaminada y la permeabilidad del conducto desde el orificio coronario hasta el agujero apical<sup>4</sup>. La formación de biopelícula inicia con la aposición de bacterias en la superficie y su adhesión irreversible al sustrato, esto se ve favorecido por la formación de una película a causa de la interacción del sustrato y el medio circundante, por lo tanto para prevenir las infecciones secundarias, suena lógica, la creación de un agente que sustituya esta película, alterando las condiciones del sustrato<sup>1</sup>.

Con la finalidad de eliminar la mayor cantidad de bacterias y de evitar su recolonización, se han propuesto diversos protocolos y soluciones irrigantes, entre ellas la solución que evaluaremos en este estudio.

## **Importancia de la irrigación**

La anatomía de los conductos radiculares es caprichosa, por lo que no podemos acceder a ella solamente con la instrumentación mecánica, es necesario apoyarnos con la desinfección química que consiste en irrigantes que son capaces de llegar a los istmos y conductos accesorios.

Sus objetivos son:

- Desinfección: Al reducir la cantidad de bacterias mecánica (barrido) y químicamente (antibacterial).
- Lubricación: Facilitando la acción de los instrumentos endodónticos.
- Limpieza: Eliminando los detritos preexistentes (restos pulpares) o creados a consecuencia de la instrumentación ('capa residual')<sup>5</sup>.

La 'capa residual' es amorfa y gruesa (1-5 micras) compuesta por material orgánico (tejido pulpar y microorganismos) e inorgánico (dentina) creada por la instrumentación y que ocluye los túbulos dentinarios evitando así la penetración de químicos, medicamentos y material de obturación, por lo que es necesaria su remoción<sup>6,7</sup>.

## **Propiedades ideales de un irrigante**

Existen muchas sustancias destinadas a la irrigación de conductos y su elección depende de las propiedades del producto y los efectos deseados en el diente en tratamiento:

- Disolución de tejido orgánico e inorgánico
- Biocompatible
- Baja tensión superficial
- Lubricante durante la instrumentación

- Desinfectante
- Remoción de la capa residual
- Antimicrobiano
- Limpieza de áreas inaccesibles a instrumentos mecánicos
- Otras: Fácil manejo, costo moderado, tiempo de almacenamiento, disponibilidad y que su neutralización en el conducto no sea tan sencilla para preservar sus propiedades desinfectantes.

De las soluciones existentes en la actualidad, ninguna cumple con todas las propiedades de un irrigante ideal, por lo que es necesario utilizar más de una solución al realizar el tratamiento de conductos y combinar sus propiedades<sup>8</sup>.

## **Hipoclorito de Sodio (NaOCl)**

El NaOCl fue introducido durante la Primera Guerra Mundial por Dakin al 0.5% para la desinfección de las heridas y es el irrigante de elección para el tratamiento de conductos por sus propiedades disolventes de tejido necrótico y vital, así como desinfectante<sup>7</sup>:

- Bactericida de amplio espectro
- Disuelve tejido orgánico
- Desodorizante
- Blanqueante
- Económico y de fácil adquisición

Posee un pH alcalino de 11-12, se ha demostrado que a altas concentraciones (5.2%) elimina completamente la cepa de *e. faecalis* y *c. albicans*, pero también es altamente tóxico a los tejidos periapicales, pero no

remueve la capa residual, por lo que es necesario utilizar otras sustancias denominadas quelantes (comúnmente EDTA) que auxilien en la remoción de esta capa<sup>5,9,10</sup>.

## **EDTA**

O ácido etilendiaminotetraacético, utilizado al 17%, es un agente quelante introducido por primera vez por Nygaard Ostby en 1957. Actúa en superficies calcificadas sustituyendo las sales de calcio por sodio, facilitando su disolución; esto como consecuencia, ayudando a la eliminación de la capa residual<sup>11</sup> manteniendo los tubulillos dentinarios libres de detritus. Esto queda demostrado por estudios como el de Buchanan et al y McComb et al que la capa de desecho dentinario se puede remover por la acción de ácidos orgánicos como el ácido etilendiaminotetraacético (EDTA), así como la aplicación del ultrasonido dentro del sistema de conductos, combinado con un agente irrigante como el hipoclorito de sodio<sup>15,67</sup>. Haciendo su uso indispensable en el tratamiento de órganos dentarios con periodontitis apical.

## **Ultrasonido**

Durante la irrigación de conductos infectados con biopelículas microbianas, la primera capa de microorganismos va ser afectada por las concentraciones relativamente altas de las soluciones irrigantes, ya que la matriz de la biopelícula va a evitar que la solución penetre a las capas profundas con una concentración suficiente; es por esta razón que la instrumentación ciertamente debe desorganizar la biopelícula y exponer los microorganismos a las soluciones irrigantes, no obstante, es bien conocido que los instrumentos endodónticos no

tocan todas las áreas de los conductos radiculares, por lo tanto los patógenos pueden permanecer en el conducto y en los túbulos dentinarios. Es por ello que es necesaria la incorporación de elementos auxiliares como el ultrasonido.

El ultrasonido fue introducido en la endodoncia por primera vez por Richmond en 1957. Desde entonces ha sido utilizado en diversos procedimientos, preparación de acceso, obturación, cirugía apical, remoción de obstrucciones y para la irrigación.

Como auxiliar en la irrigación de los conductos se le denomina “Irrigación pasiva ultrasónica” (IPU) y consiste en transmitir las ondas ultrasónicas a través de una lima a un irrigante, esto sin tocar las paredes del conducto, creando un efecto de cavitación y onda acústica.

El fenómeno de cavitación se puede definir como la creación de burbujas o la expansión y contracción de burbujas existentes en una solución irrigante, mientras que la onda acústica es la formación de un vórtex al moverse el líquido bruscamente alrededor de la lima. Estos fenómenos hacen que el irrigante se mueva dentro del conducto expulsando restos de tejido pulpar y llegando a los istmos resultando auxiliar en la remoción de la capa residual<sup>4</sup>.

Por otro lado, está la generación de calor, esta resulta como producto de la energía liberada durante el efecto de cavitación, debido a la implosión de las microburbujas de gas, o también puede producirse por la fricción generada por el contacto de la lima oscilatoria con las paredes del conducto radicular como lo mencionan Martin et al y Walmsley et al<sup>36, 37</sup>. Este aumento de la temperatura potencia la acción biológica del hipoclorito de sodio. Cunningham et al<sup>24</sup> observó que el aumento de la temperatura a soluciones de hipoclorito de sodio, de una concentración de 2.6%, potenciaba su capacidad de disolver

tejidos orgánicos, igualando la capacidad de soluciones, de concentración de 5.0%, utilizadas a temperatura ambiente.

En adición, Martin et al menciona que la acción del ultrasonido va a producir la ruptura de las paredes celulares de los microorganismos, debido a la turbulencia creada por la microcorriente acústica y los cambios de presión, permitiendo que el agente antimicrobiano penetrar al interior de las células rápidamente, produciendo su efecto bactericida por alguna de las siguientes acciones biológicas: liberación de radicales libres, oxidación y degeneración de las moléculas, destrucción enzimática y ruptura de la pared celular<sup>21</sup>.

## **SOLUCION A BASE DE CLORURO DE BENZALCONIO (BAK)**

Como ya habíamos mencionado en la introducción, evitar la formación de una biopelícula es clave para prevenir infecciones secundarias<sup>22</sup>. Varios estudios han mencionado que el acondicionamiento de una superficie con un agente biocida previene la adhesión bacteriana. Splendiani et al menciona que los biocidas aumentan la carga de las paredes celulares de la bacteria evitando su adhesión y por lo tanto la formación de biopelícula.

Así pues el cloruro de benzalconio (BAK), es un detergente catiónico que debe su potencial antibacterial a que posee gran afinidad a las proteínas de la membrana, uniéndose a ellas y modificando su resistencia iónica. Este detergente es ampliamente utilizado en enjuagues bucales desinfectantes y aunque su uso no se ha probado para fines endodónticos, diversos estudios han arrojado resultados prometedores, como el de Jaramillo et al que comprobó que el recubrimiento de una superficie con (BAK) reduce significativamente la

colonización bacteriana, es decir, la formación de biopelícula durante las primeras 24 horas<sup>1</sup>.

## **OBJETIVO GENERAL**

Evaluar el estado histobacteriológico *in vivo* de los segmentos medio y apical del sistema de conductos radiculares de raíces de molares en humanos con periodontitis apical primaria, posterior al tratamiento endodóntico con o sin el uso de Irrigación Pasiva Ultrasónica con NaOCl y una solución con cloruro de benzalconio.

## **OBJETIVOS PARTICULARES**

Evaluar la condición histobacteriológica *in vivo* en istmos, ramificaciones apicales o túbulos dentinarios de los segmentos medio y apical del sistema de conductos radiculares en raíces de molares de humanos con periodontitis apical primaria, en tratamientos con o sin el uso de Irrigación Pasiva Ultrasónica y una solución con cloruro de benzalconio.

## **DISEÑO METODOLÓGICO**

### **TIPO DE ESTUDIO**

- Ensayo clínico.

### **SEDE DEL ESTUDIO**

El estudio se realizó en las siguientes sedes:

- Especialidad de Endodoncia de la Facultad de Odontología de la Universidad Autónoma de Baja California.
- Facultad de Odontología de la Universidad Nacional Autónoma de México.

## **PERIODO DEL ESTUDIO**

Los procedimientos clínicos se realizaron entre junio de 2013 y junio del 2014. El procesamiento histológico se realizó en junio y julio de 2014.

## **TAMAÑO DE MUESTRA**

Dada la dificultad clínica para poder contar con pacientes que cubrieran los requisitos de inclusión y que estuviesen dispuestos a donar sus piezas dentarias, se planteó no realizar un estudio piloto, y trabajar con el máximo de pacientes que pudiesen ser captados durante un año

## **CONSIDERACIONES ÉTICAS**

El protocolo del estudio fue aprobado por el Comité de Bioética Institucional de la Facultad de Odontología de la Universidad Autónoma de Baja California y fue obtenida una carta de consentimiento informado, firmada por cada uno de los pacientes que participaron en el estudio después de haber sido explicado de manera amplia y detallada el procedimiento a realizar. Las piezas dentarias para este estudio estaban indicadas para extracción, y los procedimientos

clínicos a realizarse provocan riesgo mínimo a los pacientes (los mismos que un tratamiento endodóntico y una extracción convencional).

## **CRITERIOS DE SELECCIÓN**

### **CRITERIOS DE INCLUSIÓN**

Los órganos dentarios seleccionados para el presente estudio fueron molares en pacientes mayores de 18 años, con pulpas necróticas y evidencia radiográfica de periodontitis apical, las cuales estaban indicadas para extracción por razones no relacionadas a este estudio. Las razones para extracción incluían: piezas no restaurables debido a la extensión de la caries o por fracturas coronarias.

### **CRITERIOS DE EXCLUSIÓN**

No fueron incluidas piezas de pacientes menores de edad. No se incluyeron piezas que presentasen fracturas verticales a lo largo de sus raíces o que tuviesen bolsas periodontales mayores a 4 milímetros. No se incluyeron pacientes que tuviesen alguna enfermedad sistémica o infección no controlada (diabetes, enfermedades autoinmunes, hipertensión, nefropatías, hepatopatías, tuberculosis).

## **CRITERIOS DE ELIMINACION**

Se excluyó cualquier pieza que durante el ingreso a los conductos radiculares presentase tejido vital en alguno de sus conductos principales en el momento de su exploración inicial. Esto se determinó con el criterio que presentara tejido con consistencia y sangrado durante la exploración del conducto. Asimismo, se excluyó cualquier pieza en que no fuese posible hacer un aislamiento absoluto riguroso con dique de goma y sellado periférico, lo que podría llevar a contaminación por saliva del campo operatorio. Asimismo, se excluyeron piezas que a la observación del microscopio quirúrgico, mostrasen fisuras en el piso de la cámara pulpar o en alguno de sus conductos.

## **VARIABLES**

### **VARIABLES INDEPENDIENTES**

Periodontitis apical; Irrigación Pasiva Ultrasónica; Solución BAK.

### **VARIABLES DEPENDIENTES**

Presencia; menor o mayor cantidad o ausencia de *biofilm* y bacterias en conducto principal, istmos, ramificaciones y túbulos dentinarios en los conductos radiculares.

## OPERACIONALIZACIÓN DE VARIABLES

VARIABLE	TIPO	CRITERIO	
Solución BAK	Independiente	Irrigación final con 5 ml de solución con o sin IPU.	<b>Escala</b>
Periodontitis apical	Independiente	Evidencia radiográfica de lesión radiolúcida apical mayor a 2 mm de ensanchamiento del ligamento periapical.	Cuantitativa continua.
Irrigación Pasiva Ultrasónica (IPU)	Independiente	Irrigación mediante una lima # 15 ó 20 activada a X potencia en X aparato de ultrasonido, tratando de no tocar las paredes dentinarias.	Cuantitativa nominal.
<i>Biofilm</i> y/o bacterias en conducto principal, istmos, ramificaciones y túbulos dentinarios en los conductos radiculares	Dependiente	Presencia de <i>biofilm</i> o bacterias: ausencia, menor o mayor cantidad.	Cuantitativa ordinal.

## DEFINICIÓN DE TÉRMINOS

- **Periodontitis apical:** enfermedad inflamatoria en el periápice radicular, que se manifiesta como una respuesta del huésped a una infección por *biofilm* presente en el sistema de conductos radiculares. Interacción dinámica entre factores microbianos y las defensas del huésped en la interfase entre la pulpa radicular infectada y el ligamento periodontal que resulta en inflamación local, resorción de los tejidos duros, destrucción de los tejidos periapicales y formación eventual de varias categorías histopatológicas de periodontitis apical, comúnmente llamadas lesiones periapicales.
- **Biofilm:** comunidad de microorganismos adheridos a una superficie por medio de una matriz de glicopolisacáridos producida por ellos mismos, en donde las diferentes especies de microorganismos que lo pueden conformar interactúan metabólicamente y expresan propiedades diferentes a las de las bacterias planctónicas, una de las cuales es una resistencia aumentada a agentes bacterianos.
- **Irrigación Pasiva Ultrasónica:** Consiste en transmitir las ondas ultrasónicas a través de una lima a un irrigante, esto sin tocar las paredes del conducto, creando un efecto de cavitación y onda acústica.
- **Hipoclorito de sodio:** líquido claro, pálido-verde, amarillento, alcalino y con fuerte olor a cloro, que presenta una acción disolvente sobre tejido necrótico y restos orgánicos es un potente antimicrobiano. Es el irrigante más usado en endodoncia.

- **Solución BAK:** Líquido claro, incoloro cuyos componentes principales son el cloruro de benzalconio, alcohol y EDTA, aclama reducir la colonización bacteriana.

## UNIDADES DE OBSERVACIÓN

A todos los especímenes se les realizaron en dirección apical 200 cortes transversales consecutivos de los tercios medio y apical respectivamente. Los segmentos apicales fueron re-embebidos del lado contrario para poder obtener así cortes transversales de la punta de la raíz en dirección coronal; obteniéndose entre 300 y 600 secciones de cada ápice radicular. Las secciones fueron divididas de acuerdo a 3 regiones analizadas: tercio medio, tercio apical y ápice radicular.

Todos los cortes de cada raíz fueron revisados. Se seleccionaron como mínimo tres cortes representativos de cada región analizada, tomando en consideración que tuviesen las peores condiciones histobacteriológicas de cada raíz y que presentase características comunes a las de las demás secciones histológicas. Los cortes se analizaron al microscopio en aumentos de entre 16X y 1,000X por dos evaluadores con amplia experiencia en histología, que desconocían a qué grupo pertenecía cada uno de los especímenes. Las evaluaciones se llevaron a cabo de forma separada y cuando se presentó un desacuerdo en algún caso, fue resuelto discutiéndolo conjuntamente.

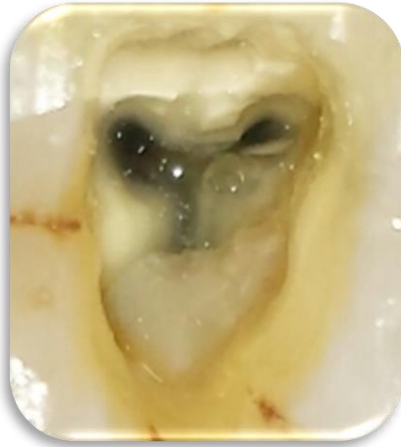En el examen histopatológico se buscó: presencia de bacterias residuales o *biofilm* en el conducto principal, ramificaciones y túbulos dentinarios (alrededor de los conductos principales o istmos); presencia de detrito; tipo de tejido

presente en las ramificaciones apicales así como presencia de bacterias o *biofilm*, detrito y material de obturación en dichas zonas.

## MATERIAL Y MÉTODOS

### PROCEDIMIENTOS CLÍNICOS

Los molares fueron seleccionados y asignados de forma aleatoria a uno de los dos grupos experimentales mediante una tabla de números aleatorios.



Todos los procedimientos clínicos fueron llevados a cabo por un endodoncista experimentado. Una vez colocada anestesia local, se utilizó dique de hule, el cual se desinfectó junto con la superficie del molar, con una torunda embebida en hipoclorito de sodio al 5.25%, creando el acceso con una fresa bola de carburo #4, eliminando tejido cariado, la conformación final del acceso se realizó con una fresa con punta inactiva (Endo-Z, Maillefer)

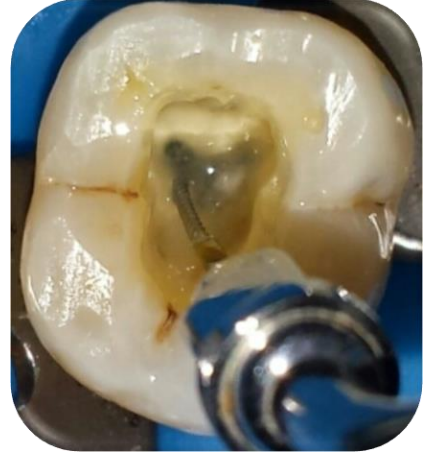y se desgastaron las cúspides de los molares en cuestión.

Utilizando la técnica corono-apical, se realizó el ensanchamiento coronocervical con fresas gates glidden 2 y 3, posteriormente se verificó la permeabilidad de los conductos utilizando limas K # 10.

Se dividieron los especímenes de manera aleatoria en 2 grupos:

## Con irrigación pasiva ultrasónica

**Grupo 1A:** Se instrumentó con el sistema rotatorio TF 40.04 (Sybron) hasta longitud de trabajo, obtenida con ayuda de un localizador apical (Sybron), se irrigó copiosamente entre cada instrumento con 5 ml de NaOCl al 5.25% e IPU manteniendo la permeabilidad del conducto con una lima K #10 durante todo el procedimiento, se irrigó con EDTA al 17% por 5 minutos y finalmente con solución salina, secando con puntas de papel estériles. La obturación se realizó con gutapercha con la técnica lateral modificada.



**Grupo 1B:** Se instrumentó con el sistema rotatorio TF 40.04 (Sybron) hasta longitud de trabajo, obtenida con ayuda de un localizador apical (Sybron), se irrigó copiosamente entre cada instrumento con 5 ml de NaOCl al 5.25% e IPU manteniendo la permeabilidad del conducto con una lima K #10 durante todo el procedimiento, finalmente se irrigó con 5ml de la solución (BAK), dejándolo reposar por 5 minutos en el conducto y se realizó la obturación con gutapercha con la técnica lateral modificada.

## Sin irrigación pasiva ultrasónica

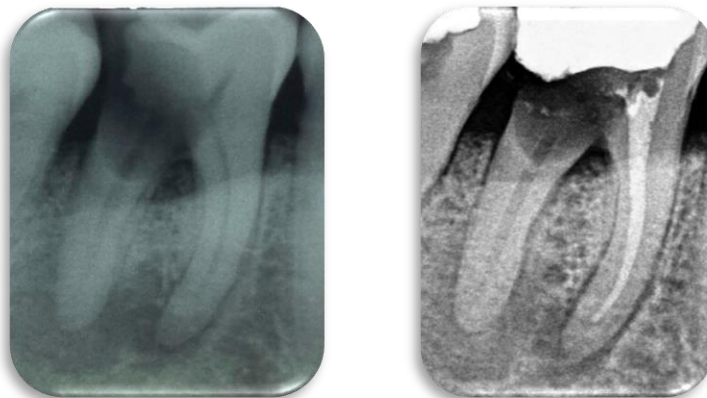
**Grupo 2A:** Se instrumentó con el sistema rotatorio TF 40.04 (Sybron) hasta longitud de trabajo, obtenida con ayuda de un localizador apical (Sybron), se irrigó copiosamente entre cada instrumento con 5 ml de NaOCl al 5.25% sin IPU manteniendo la permeabilidad del conducto con una lima K #10 durante todo el procedimiento, se irrigó con EDTA al 17% por 5 minutos y finalmente con

solución salina, secando con puntas de papel estériles. Se realizó la obturación con gutapercha con la técnica lateral modificada.

**Grupo 2B:** Se instrumentó con el sistema rotatorio TF 40.04 (Sybron) hasta longitud de trabajo, obtenida con ayuda de un localizador apical (Sybron), se irrigó copiosamente entre cada instrumento con 5 ml de NaOCl al 5.25% sin IPU manteniendo la permeabilidad del conducto con una lima K #10 durante todo el procedimiento, finalmente se irrigó con 5 ml de la solución (BAK) dejándolo en el conducto por 5 minutos y se realizó la obturación con gutapercha con la técnica lateral modificada.

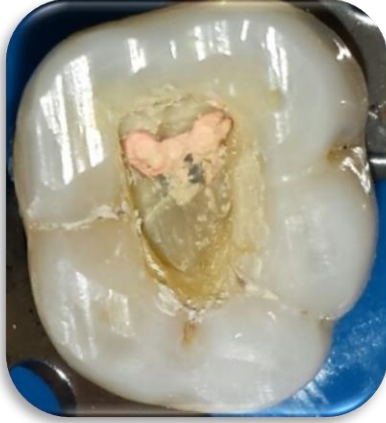Cabe mencionar que en los dos grupos donde se irrigó con la solución BAK no se utilizaron puntas de papel para secar o solución salina puesto que las recomendaciones del producto así lo indican.

Se utilizó una aguja 30G con salida lateral (Monoject, EUA) para llevar el irrigante al interior del conducto, inicialmente a la mayor profundidad que alcanzara la aguja y después a una distancia de 2 mm antes de la conductometría. Se tuvo especial cuidado en instrumentar e irrigar los conductos con NaOCl por un período total de 45 minutos.



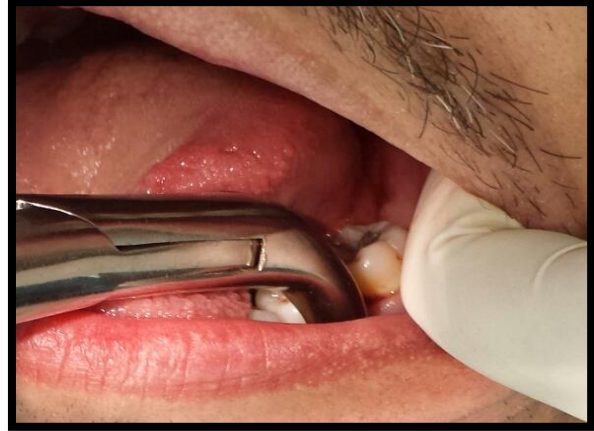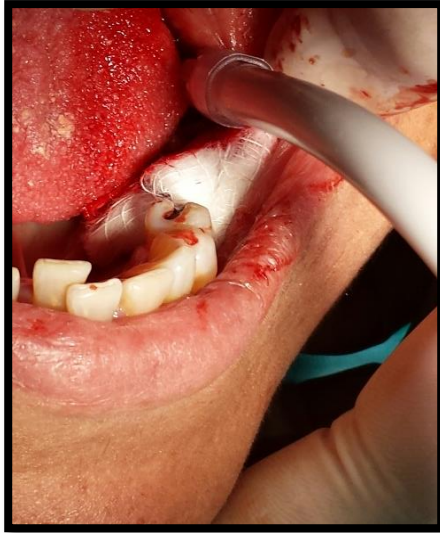
## Obturación de los conductos

Los conductos radiculares fueron obturados con gutapercha y cemento *AH*



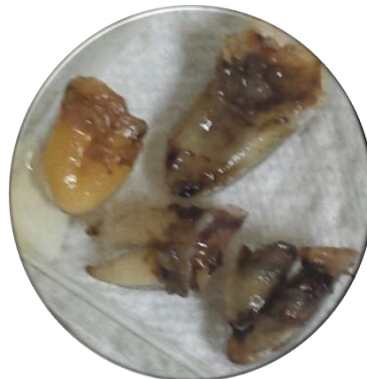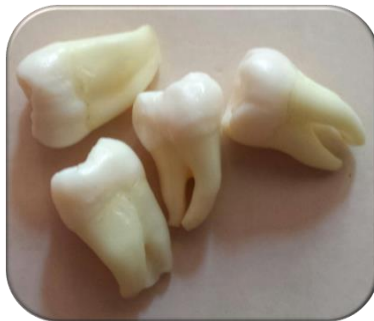*PLUS* utilizando la técnica lateral modificada. Para esto, el ultrasonido (Varios, NSK) fue utilizado con una punta E7 (NSK). Después de la compactación cervical con la espátula de Glick (Hu-Friedy, EUA), el exceso de material fue retirado de la cámara pulpar con cucharilla para dentina 32L y una torunda de algodón estéril embebida en alcohol 96° y las cavidades de acceso se sellaron con cemento provisional *IRM* (Dentsply, EUA).

Los dientes fueron cuidadosamente extraídos después de 7 días del procedimiento intraconducto, sin haber entrado nuevamente al conducto. Con hoja de bisturí 15 se cortó la inserción epitelial del crévice. Con un elevador recto (Hu-Friedy, EUA) se realizó luxación de la pieza. Las piezas fueron extraídas con un fórceps universal para molares inferiores (Hu-Friedy, EUA). Con una fresa de carburo # ¼ en alta rotación se preparó un pequeño surco longitudinal en la superficie bucal de la raíz mesial expuesta para permitir el reconocimiento del conducto mesio-vestibular y servir de orientación durante el procesamiento histológico de los dientes. Los dientes fueron inmersos de forma inmediata en una solución de fijación que consistió en paraformaldehído al 4% (Merck, Alemania) en buffer de fosfato (776 mOsm, pH 7.2), a una temperatura entre 21° y 23° C. Se les dio a los pacientes instrucciones post-extracción convencionales tanto de forma oral como escrita.



## GRUPOS CONTROLES

Para los controles negativos, se utilizaron molares sanos que estaban indicados para extracción, a los cuales les fue clínicamente probada su vitalidad pulpar y después de extraídos fueron procesados histológicamente.



Para los controles positivos, se utilizaron molares con pulpas clínicamente necróticas y evidencia radiográfica de periodontitis apical, en condiciones similares a las de los grupos experimentales. Las piezas estaban indicadas para extracción por las razones similares a las descritas en los grupos experimentales

## **ESTUDIO HISTOBACTERIOLÓGICO**

Los dientes extraídos se separaron en 2 recipientes con formol. Un recipiente para los dientes tratados con IPU y otro para los que no fueron tratados con IPU. Estas muestras se mandaron al departamento de Patología e Histología de la Facultad de Odontología de la Universidad Nacional Autónoma de México.

Se seccionaron todas las raíces para el estudio con un disco de diamante e irrigación.

Las raíces se colocaron en portaobjetos polarizados especializados. Las láminas fueron teñidas con Hematoxilina y Eosina usando la técnica Brown Brenn para bacterias (tinción bacteriana). Todas las muestras fueron estudiadas y analizadas bajo un microscopio por un especialista.

### **Hematoxilina y Eosina**

La tinción hematoxilina-eosina corresponde a la mezcla de hematoxilina y eosina. La tinción hematoxilina y eosina es uno de los métodos más populares de tinción utilizado en histología y medicina diagnóstica<sup>33</sup>.

El método supone la aplicación de la tinción de hematoxilina, que por ser catiónica o básica, tiñe estructuras ácidas (basófilas) en tonos azul y púrpura, como por ejemplo los núcleos celulares; y el uso de eosina que tiñe componentes básicos (acidófilas) en tonos de color rosa, gracias a su naturaleza aniónica o ácida, como el citoplasma.

### **Técnica Brown Brenn**

Esta técnica nos ayuda a identificar las bacterias gram positivas y gram negativas.

- Bacterias gram positivas: azul
- Bacterias gram negativas: rojo

Con esta tinción, en el portaobjetos se puede usar tanto tejido fresco como tejido previamente fijado y procesado con técnicas histológicas.

## **EVALUACION HISTOBACTERIOLÓGICA**

Los cortes fueron examinados bajo el microscopio por un experto en histología y microbiología buscando la presencia de bacterias o *biofilm* tanto en el conducto principal como en conductos accesorios y túbulos dentinarios (alrededor de los conductos principales o istmos); así como presencia de detrito o *biofilm*, bacterias, tejido (tipo) y material de obturación en ramificaciones apicales.

## RESULTADOS

H Y E = HEMATOXILINA Y EOSINA  
B.B. = BROWN & BRENN

**Diente 1A. (EDTA/IPU). A)** Radiografía inicial de Molar inferior izquierdo con restauración con amalgama desajustada y con lesión cariosa filtrada por distal, en un hombre de 49 años. **B)** Radiografía Post-Obturación en angulación mesio- radial. **C)** Sección del diente por mesial (ambos conductos mesiales). Se observa que los 2 conductos confluyen. **D)** Laminilla expuesta al microscopio con la tinción mencionada.

**E), F) Y G):**

**H y E.-** Restos de material no biológico de obturación de aspecto cristalográfico. Se identifican evidencias de resorción interna, vestigios de tejido pulpar con calcificaciones.

**B.B.-** Evidencia de material en túbulos dentinarios inmediatos a la cámara pulpar. No hay evidencia de bacterias intratubulares.

**Diente 2B (BAK sin IPU).** **A)** Radiografía inicial de un Molar Superior Derecha con lesión cariosa extensa tanto en la superficie oclusal como en Mesial, de un Hombre de 60 años. **B)** Radiografía Post-Obturación de los 2 conductos Vestibulares. **C)** Sección del diente mostrando el Conducto Mesio-Vestibular. **D)** Laminilla con la tinción indicada expuesta al microscopio.

**E), F) Y G):**

**H y E.-** Restos de material no biológico con abundantes colonias de microorganismos, paraentemente mixtos, bacterias y hongos.

**B.B.-** Restos de tejido pulpar, evidencia de bacterias intratubulares.

**Diente 2,  
grupo de 2B**

**(BAK sin IPU)** **A)** Radiografía inicial de un Molar Superior Derecha con lesión cariosa extensa tanto en la superficie oclusal como en Mesial, de un hombre de 60 años. **B)** Radiografía Post-Obturación de los 2 conductos Vestibulares. **C)** Sección del diente mostrando el Conducto Disto-Vestibular. **D)** Laminilla con la tinción indicada expuesta al microscopio.

**E) y F):**

**H y E.-** Restos de material no biológico birefringente, restos de material biológico con abundantes colonias bacterianas.

**B.B.-** Presencia de bacterias intratubulraes, se observa claramente un conducto accesorio contaminado con bacterias.

### **Control Positivo 1**

**H y E.-** Conducto radicular vacío, sin material. Se observan pequeños vestigios de tejido pulpar con presencia de bacterias.

**B.B.-** Conducto radicular vacío, sin material. Se observan presencia de bacterias intratubulares.

**Diente 1 del grupo de 1B (BAK/IPU).** A) Radiografía Inicial del 1er Molar inferior izquierdo con restauración desajustada por Distal y caries filtrada extensa, de una mujer de 52 años de edad. B) Radiografía Post-Obturación de los conductos Mesiales en angulación Mesio-Radial. Se observa un poco de extrusión de material de relleno. C) Sección de corte del diente por Mesial (ambos conductos). D) Laminilla con la tinción indicada expuesta para analizar al microscopio.

**E), F) Y G):**

**H y E.-** Se observan dos conductos radiculares aparentemente ambos han sido instrumentados. En los dos se observa material no biológico, birefringente en forma de partículas esféricas muy pequeñas.

**B.B.-** En los dos se observa material no biológico, birefringente en forma de partículas esféricas muy pequeñas, no hay evidencia de presencia de bacterias intratubulares.

**Control Positivo 2**

Conducto Distal que pertenece al grupo Control Positivo del Órgano Dentario anteriormente arriba descrito.

**H y E.-** Abundante tejido pulpar con necrosis evidente y abundante calcificaciones distróficas.

**B.B.-** Tejido pulpar necrótico, sin evidencia de bacterias.

**Diente 2 del grupo de 1B (BAK/IPU).** **A)** Radiografía inicial de 1er Molar superior Izquierdo, con lesión cariosa extensa por Distal, de una mujer de 27 años de edad. **B)** Radiografía Post-Obturación de los Conductos Vestibulares, en una angulación Orto-Radial. **C)** Sección del Diente de su raíz Mesio-Vestibular. **D)** Laminilla con la tinción correspondiente para analizar al microscopio.

**E), F) y G):**

**H y E.-** No se observa tejido pulpar residual, se observa material no biológico en forma de esférulas y cristales. Se observa presencia en túbulos dentinarios de material esférico y probablemente de bacterias.

**B.B.-** Se observa material no biológico en forma de esférulas y cristales. Se observa presencia en túbulos dentinarios de material esférico y bacterias.

**Diente 2 del grupo de 2A (EDTA sin IPU).** **A)** Radiografía inicial de 1er Molar superior Izquierdo, con lesión cariosa extensa por Distal, de una mujer de 27 años de edad. **B)** Radiografía Post-Obturación de los Conductos Vestibulares, en una angulación Orto-Radial. **C)** Sección del Diente de su raíz Disto-Vestibular.

**D)** Laminilla con la tinción correspondiente para analizar al microscopio.

**E), F) y G):**

**H y E.-** Se observa material biológico residual con abundantes bacterias y material no biológico. En el área del periápice se observan abundantes colonias bacterianas y la presencia de material no biológico.

**B.B.-** Se observan abundantes bacterias y material no biológico en los túbulos dentinarios. En el área del periápice se observan abundantes colonias bacterianas, tejido necrótico y la presencia de material no biológico.

**Control Positivo 3**

Conducto Palatino que pertenece al grupo de Control Positivo del Órgano Dentario anteriormente descrito.

**H y E.-** Se observa tejido pulpar necrótico, con células plasmáticas lisadas, abundantes colonias bacterianas, en otra área separada por tejido calcificado se observa presencia de material no-biológico. Presencia de tejido necrotico y colonias bacterianas en la región del periapice.

**B.B.-** Se observa tejido pulpar necrótico, con células plasmáticas lisadas, abundantes colonias bacterianas.

**Diente 2 del grupo del 1ª (EDTA/IPU).** 1er molar inferior Derecho con lesión cariosa extensa por oclusal y Mesial, de una mujer de 46 años. **A)** Radiografía Post-Obturación de los 2 conductos Mesiales, con angulación Mesio-Radial, con poca extrusión de material de relleno. **B)** Sección del Diente de su raíz Mesial con sus 2 conductos Mesiales. **C)** Laminilla con la tinción correspondiente para analizar al microscopio.

**D)**

**H y E.-** Se observan dos conductos radiculares, aparentemente ambos instrumentados. Escasos vestigios de tejido pulpar, se identifica material no-biológico.

**B.B.-** Escasos vestigios de tejido pulpar, se identifica material no- biológico, y presencia de bacterias en túbulos dentinarios.

#### **Control Positivo 4**

Conducto Distal del Órgano Dentario anteriormente descrito que pertenece al grupo de Control Positivo.

**H y E-** Se observa tejido pulpar necrótico con hemorragia reciente, y necrosis.

**B.B.-** No se observa material biológico.

## **DISCUSIÓN**

El principal objetivo microbiológico del tratamiento endodóntico de dientes con periodontitis apical es erradicar la infección presente en el sistema de conductos radiculares, pero esto difícilmente puede ser alcanzado mediante la utilización de las técnicas y sustancias actualmente disponibles<sup>30, 31, 32</sup>.

Considerando el elevado porcentaje de éxito del tratamiento endodóntico, es razonable pensar que lo que puede ser clínicamente alcanzable y suficiente para un buen pronóstico es la máxima reducción de la biocarga microbiana a niveles que sean compatibles con la reparación de los tejidos periapicales<sup>20, 30</sup>.

El análisis histobacteriológico de dientes con enfermedad postratamiento revela la presencia de *biofilm* asociados con muchos casos, especialmente en aquellas áreas inaccesibles al tratamiento<sup>25, 26, 34</sup>. Esto representa una fuerte evidencia indirecta de que los *biofilms* bacterianos que permanecen sin haber sido tocados en aquellas áreas de difícil acceso, pueden poner en riesgo el pronóstico del tratamiento endodóntico y que los esfuerzos deben estar dirigidos a mejorar la limpieza y desinfección de esas complejidades anatómicas.

Las bacterias en las infecciones primarias están normalmente organizadas en comunidades de *biofilm*<sup>25, 29</sup>. El vivir en un *biofilm* otorga muchas ventajas a

los microorganismos; una de ellas es la habilidad de proteger a los miembros que la componen de los efectos antimicrobianos de ciertas medidas terapéuticas.

Para el presente estudio, se decidió trabajar con raíces de molares, que presentan un complejo sistema de conductos y son por mucho, las piezas más difíciles de tratar. Así, esto debe ser tomado en consideración cuando se compare con otros estudios bacteriológicos<sup>3, 5, 8, 15, 16</sup>, realizados muchos de ellos en piezas dentarias de una sola raíz y un conducto.

Se ha demostrado que la capa de desecho dentinario se puede remover por la acción de ácidos orgánicos como el ácido etilendiaminotetraacético (EDTA), así como la aplicación del ultrasonido dentro del sistema de conductos, combinado con un agente irrigante como el hipoclorito de sodio<sup>15,28</sup>.

Así también diversos estudios<sup>22-23</sup> han evaluado la actividad antimicrobiana de la preparación químico-mecánica intraconducto utilizando hipoclorito de sodio (NaOCl) como irrigante en concentraciones que van desde 0.5% al 5%. La mayoría de estos estudios han demostrado que en el 40% a 60% de los conductos, persisten bacterias detectables y cultivables. Es por ello que es necesaria la combinación del efecto del ultrasonido con el líquido irrigante puesto que va a producir que las ondas de choque producidas por el fenómeno de cavitación, viajen a través del líquido, pero no tienen la capacidad de remover la capa de desecho dentinario de las paredes del conducto radicular por sí misma. La energía ultrasónica potencia la acción biológica de la solución irrigante e incrementa su efecto de limpieza sobre las paredes del conducto radicular<sup>24</sup>.

En nuestro estudio, las muestras en el que el protocolo de desinfección incorporo la IPU (Irrigación pasiva ultrasónica) resultaron con menor presencia de colonias bacterianas en todo el conducto así como en sus ramificaciones, lo que concuerda con el estudio de Walmsley<sup>25</sup>. Que relacionó el papel de la

microcorriente acústica producida por la lima oscilante con la limpieza del conducto. Además de mejorar el efecto del hipoclorito de sodio por su calentamiento, produce un flujo continuo del irrigante por toda la extensión del conducto, por medio del cual se propagan ondas de choque que desintegran bacterias y sustancias orgánicas y liberan detritos adosados a las paredes del mismo. Y de Cameron <sup>24</sup>, que establece una relación sinérgica entre el hipoclorito de sodio y la aplicación de ultrasonido, ya que el flujo creado por el ultrasonido en conjunto con el reemplazo del irrigante va a crear un incremento dramático en la acción biológica del hipoclorito de sodio. Cuando es aplicada energía ultrasónica a un líquido, se genera una microcorriente acústica que va a remover la capa de desecho dentinario. El autor obtuvo como resultado que soluciones de hipoclorito de sodio de por lo menos 2%, combinado con la aplicación de ultrasonido, producían la eliminación de la capa de desecho dentro de un periodo de tres minutos.

Por su parte Cunningham y Martin<sup>26,27</sup> relacionaron la remoción de la capa de desecho dentinario con el fenómeno de cavitación, ya que las presiones hidrodinámicas producidas en el irrigante, desaloja a los detritos que se encuentran adosados a la pared del conducto, y crea un efecto de succión sobre el tejido orgánico liberado arrastrando a los detritos fuera de las ramificaciones laterales del conducto, hacia la corriente principal del flujo del irrigante, donde son posteriormente expulsados del conducto.

En el presente estudio notamos que las muestras que fueron tratadas con la solución BAK en combinación con IPU, presentaron menor cantidad de bacterias que aquellas tratadas con EDTA o la solución BAK sin la incorporación de IPU. La explicación pudiera ser que el cloruro de benzalconio posiblemente disminuye la tensión superficial del EDTA, ambas soluciones presentes en la solución BAK, facilitando su contacto con las paredes del conducto radicular. Tal como lo menciona en su estudio Guimarães et al<sup>35</sup>. Cuando observaron que la solución de EDTA presentaba tensión superficial de

69 dinas/cm y la adición de cetavlon al 0,1% , que al igual que el cloruro de benzalconio es un detergente catiónico, para formar el EDTAC, presentó una tensión superficial reducida en un 50%. Así, la asociación EDTAC presentando baja tensión superficial posibilita mayor acción del EDTA.

Lo que nos lleva a mencionar que en la industria biomédica, la modificación de las superficies, donde se adhieren las bacterias, con productos antimicrobianos, ha resultado en menor adhesión de las mismas y por lo tanto menor formación de biofilm<sup>1</sup>. Así como diversos estudios como el de Splendiani et al mostraron que agentes biocidas pueden aumentar la carga de la pared bacteriana y por lo tanto reducir su habilidad para agregarse y formar biofilm<sup>14</sup>.

## **CONCLUSIONES**

En este estudio se demostró que los especímenes en lo que no se utilizó irrigación pasiva ultrasónica, resultaron con gran cantidad de bacterias y hongos, así como restos de tejido biológico.

Aquellos especímenes que fueron tratados con el uso de irrigación pasiva ultrasónica (IPU), en combinación con una solución que contenga EDTA y, un detergente catiónico como el cloruro de benzalconio, tal como la solución BAK, resultaron con la menor presencia de colonias bacterianas y restos de tejido biológico en istmos, ramificaciones apicales y túbulos dentinarios.

Se recomienda el uso de EDTA e irrigación pasiva ultrasónica durante la terapia endodóntica de molares con periodontitis apical. Así como realizar más estudios sobre la sustancia BAK para determinar sus propiedades auxiliares en el éxito de la terapia pulpar.

## LIMITACIONES Y PERSPECTIVAS

Entre las limitaciones de este estudio se encuentran el tamaño de la muestra, ya que por ser un estudio in vivo, el tiempo y las características requeridas por los especímenes, fueron pocos los que reunieron los requisitos. Y por otro lado, la falta de análisis estadístico, debido al limitado número de especímenes reunidos en un año.

Por otro lado, con este estudio podemos observar el comportamiento bacteriano dentro de los conductos radiculares con diversos protocolos de desinfección, cabiendo mencionar que convendría hacer mas investigaciones acerca de agentes bactericidas que se pudieran agregar como coadyuvantes, a soluciones ya establecidas en el protocolo base de irrigación en dientes con periodontitis apical, con el fin de potencializarlas o mejorar sus propiedades antibacterianas.

## BIBLIOGRAFÍA

1. Jaramillo, Arriola, Safavi and Chavez de Paz, 'Decreased Bacterial Adherence and Biofilm Growth with BAK'. JOE, Vol. 38, No. 6, June 2012.
2. Mohammadi and Dummer, 'Properties and applications of calcium hydroxide in endodontics and dental traumatology', International Endodontic Journal, 44, 697–730, 2011.
3. Vera, Siqueira, Ricucci, Loghin, Fernandez, Flores and Cruz, 'One-versus Two-visit Endodontic Treatment of Teeth with Apical Periodontitis: A Histobacteriologic Study', Journal Of Endodontics, Vol. 38, No. 8, August 2012.
4. Mozo, Llena, Forner, 'Review of ultrasonic irrigation in endodontics: Increasing action of irrigating solutions', Med Oral Patol Oral Cir Bucal. 2012 May 1;17 (3):e512-6.
5. Soares y Goldberg, 'Endodoncia: Principios y Fundamentos Básicos', 5ta edición, editorial Panamericana.
6. Mello, Colombo, Antoniazzi, Coil, 'Influence of different volumes of EDTA for final rinse on smear layer removal', Oral Surg Oral Med Oral Pathol Oral Radiol Endod, Vol.106, No. 5, November 2008.
7. Mello, Coil, Antoniazzi, 'Does a final rinse to remove smear layer interfere on dentin permeability of root canals?', Oral Surg Oral Med Oral Pathol Oral Radiol Endod, Vol. 107, No. 4, April 2009.
8. Walton y Torabinejad, 'Endodoncia Principios y Practica', 3ra edición, editorial W.B. Saunders.
9. Cohen, 'Vías de la Pulpa', 8va edición, editorial Mosby.

10. El karim, Kennedy and Hussey 'The antimicrobial effects of root canal irrigation and medication', *Oral Surg Oral Med Oral Pathol Oral Radiol Endod*, Vol. 103, No. 4, April 2007.
11. Chen and Chang, 'Effects of liquid- and paste-type EDTA on smear-layer removal during rotary root-canal instrumentation', *Journal of Dental Sciences*, 41-47, 6, 2011.
12. Bukiet, Courdec, Camps, 'Wetting Properties and Critical Micellar Concentration of Benzalkonium Chloride Mixed in Sodium Hypochlorite', *Journal of Endodontics*, Vol. 38, No. 11, November 2012.
13. Xavier, Martinho, Chung, 'One-Visit Versus Two-Visit Root Canal Treatment: Effectiveness in the Removal of Endotoxins and Cultivable Bacteria', *Journal of Endodontics*, Vol. 39, No. 8, August 2013.
14. Splendiani A, Livingston AG, Nicolella C. Control of membrane-attached biofilms using surfactants. *Biotechnol Bioeng* 2006;94:15–23.
15. Fabricius L, Dahlén G, Sundqvist G, Happonen RP, Möller AJR: Influence of residual bacteria on periapical tissue healing after chemomechanical treatment and root filling of experimentally infected monkey teeth. *Eur J Oral Sci* 2006; 114: 278-85.
15. Sundqvist G.: Taxonomy, ecology, and pathogenicity of the root canal flora. *Oral Surg Oral Med Oral Pathol* 1994; 78: 522-30.
16. Seltzer S, Bender IB: *La Pulpa Dental*. Ed. Interamericana, México, 1979.
17. Sundqvist G, Figdor D: Life as an endodontic pathogen. Ecological differences between the untreated and root-filled root canals. *Endod Topics* 2003; 6: 3-28.
18. Svensater G., Bergenholtz G. Biofilms in endodontic infections. *Endodontic Topics*, 2004, 9:27-36
19. Sundqvist G. *Bacteriologic Studies of necrotic dental pulps*. UMEA. Sweden. UMEA University 1976.

20. Martin H. Ultrasonic disinfections of the root canal. *Oral Surg.* 1976 Jul; 42(1): 92-99.
21. Aguirre A, El Deeb M, Aguirre M. The effect of ultrasonics on sealer distribution and sealing of root canals. *J Endod.* 1997 Dec; 23(12): 759-64.
22. Sundqvist G, Eckerbom KMI, Larsson ÅP, Sjögren U: Capacity of anaerobic bacteria from necrotic dental pulps to induce purulent infections. *Infect and Immun* 1979; 25: 685.
23. Buchanan S. Cleaning and shaping the root canal system, part 2: Cleaning concepts. *Dent Today.* 1993 October; 1-5. En: *Clinical monographs, Dental Education Laboratories, 2001.*
24. Cameron J. The synergistic relationship between ultrasound and sodium hypochlorite: A scanning electron microscope evaluation. *J Endod.* 1987 Nov; 13(11): 541-545
25. Walmsley A. Ultrasound and root canal treatment: the need for scientific evaluation. *Int Endod J.* 1987; 20:105-111.
26. Cunningham W, Martin H. A scanning electron microscope evaluation of root canal debridement with endosonic ultrasonic synergistic system. *Oral Surg.* 1982 May; 53(5): 527-31.
27. Cunningham W, Balekjian A. Effect of temperature on collagen-dissolving ability of sodium hipoclorite endodontic irrigant. *Oral Surg Oral Med Oral Pathol.* 1980 feb; 49(2): 175-77.
28. McComb D, Smith D. A preliminary scanning electron microscopic study of root canals after endodontic procedures. *J Endod.* 1975 Jul; 1(7): 238-242.

29. Nair PNR: Light and electron microscopic studies of root canal flora and periapical lesions. *J Endod* 1987; 13: 29-39.
  30. Sundqvist G: Bacteriological studies of necrotic dental pulps. Doctoral Thesis. *Odontological Dissertations*, No. 7, Umeå University, Sweden 1976.
  31. Nair R: Pathogenesis of Apical Periodontitis and the causes of endodontic failures. *Crit Rev Oral Biol Med* 2004; 15: 348-81.
  32. Kakehashi S, Stanley HR, Fitzgerald RJ: The effects of surgical exposure of dental pulps in germ-free and conventional laboratory rats. *Oral Surg Oral Med Oral Pathol* 1965; 29: 340.
  33. Taylor RD: Modification of the Brown and Brenn Gram stain for the differential staining of gram-positive and gram-negative bacteria in tissue sections. *Am J Clin Pathol* 1966; 46: 472-4.
  34. Ricucci D, Bergenholtz G: Bacterial status in root-filled teeth exposed to the oral environment by loss of restoration and fracture or caries: a histobacteriological study of treated cases. *Int Endod J* 2003; 36: 787-802.
  35. Guimaraes, L.F.L.; Robazza, C.R.C.; Murgel, C.A.F.; Pecora, J.D. Tensão superficial. de algumas soluções irrigantes dos canais radiculares. *Rev. Odont. USP*, 2(1):6-9, jan./mar., 1988.
- 1
36. Walmsley A, Lumley P, Laird W. The oscillatory pattern of sonically powered endodontic files. *Int Endod J*. 1989; 25: 125-32.
  - 37.- Abbott P, Heijkoop P, Cardaci S, Hume W. An SEM study of the effects of different irrigation sequences and ultrasonics. *Int Endod J*. 1991; 24: 308-16.