

Universidad Autónoma de Baja California

Facultad de Odontología Tijuana

Especialidad en Odontología Pediátrica



Remineralización del Tejido Adyacente a la Restauración con Alkasite en Molares con Hipomineralización Molar Incisivo y Caso Clínico

Trabajo terminal para obtener el DIPLOMA de
ESPECIALIDAD EN ODONTOLOGÍA PEDIÁTRICA

PRESENTA

CD María Fernanda Nieves Viveros

PRESIDENTE

MSP Patricia Preciado Borquez

SINODAL

Dr. Leonardo Daniel Acosta Torres Very

SINODAL

Dr. Esteban Hernández Guevara

SINODAL

Mtro. Livio Alejandro Gutierrez García

Tijuana, Baja California, México

Noviembre del 2024

Votos aprobatorios

Tijuana, Baja California a, 7 de octubre de 2024


Comité de Estudios de Posgrado
Especialidad en Odontología Pediátrica
Presente

Por medio del presente, me permito informar que el trabajo: **Remineralización del Tejido Adyacente a la Restauración con Alkasite en Molares con Hipomineralización Molar Incisivo y Caso Clínico.**

Propuesto por la **CD María Fernanda Nieves Viveros**, fue revisado y ha sido aprobado para su impresión.

Por lo que la sustentante puede continuar con el proceso del examen recepcional.

ATENTAMENTE


MSP Patricia Preciado Borquez
Director

Tijuana, Baja California a, 9 de septiembre de 2024

**Comité de Estudios de Posgrado
Especialidad en Odontología Pediátrica
Presente**

Por medio del presente, me permito informar que el trabajo: **Remineralización del Tejido Adyacente a la Restauración con Alkasite en Molares con Hipomineralización Molar Incisivo y Caso Clínico.**

Propuesto por la **CD María Fernanda Nieves Viveros**, fue revisado y ha sido aprobado para su impresión.

Por lo que la sustentante puede continuar con el proceso del examen recepcional.

ATENTAMENTE



Dr. Leonardo Daniel Acosta Torres Very
Sinodal

Ccp.- Archivo.

Tijuana, Baja California a, 9 de septiembre de 2024

**Comité de Estudios de Posgrado
Especialidad en Odontología Pediátrica
Presente**

Por medio del presente, me permito informar que el trabajo: **Remineralización del Tejido Adyacente a la Restauración con Alkasite en Molares con Hipomineralización Molar Incisivo y Caso Clínico.**

Propuesto por la **CD María Fernanda Nieves Viveros**, fue revisado y ha sido aprobado para su impresión.

Por lo que la sustentante puede continuar con el proceso del examen recepcional.

ATENTAMENTE



Dr. Esteban Hernández Guevara
Sinodal

Ccp.- Archivo.

Tijuana, Baja California a, 9 de septiembre de 2024

Centro de Estudios de Posgrado
Especialidad en Odontología Pediátrica

**Comité de Estudios de Posgrado
Especialidad en Odontología Pediátrica
Presente**

Por medio del presente, me permito informar que el trabajo: **Remineralización del Tejido Adyacente a la Restauración con Alkasite en Molares con Hipomineralización Molar Incisivo y Caso Clínico.**

Por medio del presente, me permito informar que el trabajo: **Remineralización del Tejido Adyacente a la Restauración con Alkasite en Molares con Hipomineralización Molar Incisivo y Caso Clínico.**

Propuesto por la **CD María Fernanda Nieves Viveros**, fue revisado y ha sido aprobado para su impresión.

Por lo que la sustentante puede continuar con el proceso del examen recepcional.

ATENTAMENTE



Mtro. Livio Alejandro Gutierrez García
Sinodal

Ccp.- Archivo.

Agradecimientos

Quiero expresar mi más sincero agradecimiento a todas las personas que fueron parte de este proceso y que hicieron posible con su apoyo la realización de este trabajo.

A mi familia, por su apoyo constante y palabras de aliento que me impulsaban a seguir esforzándome. Sin su respaldo este logro no habría sido posible, estaré eternamente agradecida.

A todos mis docentes, cuyas enseñanzas valoraré por siempre, académicas y de vida, gracias por transmitir sus conocimientos con tanto amor y paciencia.

A mi Directora de tesis y coordinadora del posgrado, MSP. Patricia Preciado Borquez, que siempre nos impulsó a dar lo mejor y ver el lado bueno de cada situación, por más complicada que fuese, gracias por su apoyo dentro y fuera de la Institución.

A la Dra. Irma Alicia Verdugo Valenzuela, su invaluable guía, su profesionalismo y pasión han sido fuente de inspiración desde Licenciatura, muchas gracias por su orientación y dedicación.

A mis amigos, que se convirtieron en mi familia, por estos dos años de risas, enseñanzas, amor y por compartir conmigo esta etapa que jamás olvidaré. Gracias por siempre estar presentes, no podría haber coincidido con un mejor equipo.

Dedicatoria

A mis amados padres, María Ninfa Viveros Villa y José Martín Nieves Rentería, fuente de inagotable amor y fortaleza, dedico este trabajo a ustedes. Su apoyo incondicional ha sido mi pilar a lo largo de mi vida, gracias por creer en mí, este trabajo es tanto su logro como el mío.

A mi querida hermana, Mónica Nayelli Nieves Viveros, mi confidente, compañera de vida y ejemplo a seguir. Con todo mi cariño.

Resumen

Introducción: La Hipomineralización Molar Incisivo (HMI) está caracterizada por presentar molares con defectos estructurales, que aumentan la complejidad para elegir el material restaurador ideal según las características del paciente. Se han desarrollado nuevas técnicas y materiales, con nuevas propiedades, para poder preservar estas piezas dentales a largo plazo. Uno de ellos es Alkaside, una alternativa que permite promover la remineralización del tejido adyacente a la restauración. Kim y colaboradores evaluaron las características de este material y concluyeron que el Alkaside, al ser comparado con otros materiales, presenta una mayor liberación de iones de Calcio y una mayor resistencia a la desmineralización, por lo que el objetivo del presente trabajo fue evaluar la remineralización del tejido adyacente a la restauración de Alkaside en molares con HMI. **Método:** estudio observacional, prospectivo, descriptivo, longitudinal y analítico en 16 primeros molares permanentes con HMI, restaurados con Alkaside. Se realizaron mediciones de FCIL en el tejido dental de la zona adyacente a la restauración y en una zona sana. Después de la restauración se evaluó nuevamente los niveles de densidad mineral en las mismas zonas, al mes y tres meses. Se utilizó la prueba analítica ANOVA de dos vías con test de Tukey's y t-Student con nivel de significancia de $p < 0.05$. **Resultado:** se observó disminución de la Media y la DS de la FCIL anterior a la restauración (34.56 ± 21.28) y las obtenidas inmediatamente posterior a la restauración (18.42 ± 12.63) lo que indica que hubo un aumento en la densidad mineral de la zona adyacente al mes (17.60 ± 9.203) y tres meses (18.54 ± 12.08) los niveles se mantuvieron constantes. Existió diferencia estadísticamente significativa ($p < 0.0001$) de los niveles de

densidad mineral previos a la restauración con los obtenidos inmediatamente posterior a la colocación del material, al mes y tres meses.

Conclusión: el presente trabajo obtuvo que en los 16 molares evaluados, el nivel de densidad mineral del tejido dental adyacente a las restauraciones obturadas con Alkasite aumentó.

Palabras clave: HMI, Alkasite, densidad mineral.

Abstract

Introduction: Molar Incisor Hypomineralization (MIH) is characterized by presenting molars with structural defects, which increase the complexity of choosing the ideal restorative material according to the patient's characteristics. New techniques and materials have been developed, with new properties, to preserve these teeth in the long term. One of them is Alkaside, an alternative that promotes the remineralization of the tissue adjacent to the restoration. Kim and collaborators evaluated the characteristics of this material and concluded that Alkaside, when compared to other materials, presents a greater release of Calcium ions and a greater resistance to demineralization, so the aim of the present work was to evaluate remineralization of the tissue adjacent to the Alkaside restoration in molars with HMI. **Method:** observational, prospective, descriptive, longitudinal and analytical study in 16 permanent first molars with HMI, restored with Alkaside. FCIL measurements were made in the dental tissue in the area adjacent to the restoration and in a healthy area. After the restoration, the mineral density levels were evaluated again in the same areas, after one and three months. The two-way ANOVA analytical test was used with Tukey's and Student's t tests with a significance level of $p < 0.05$. **Result:** a decrease in the Mean and SD of the FCIL was observed prior to the restoration (34.56 ± 21.28) and those obtained immediately after the restoration (18.42 ± 12.63), which indicates that there was an increase in the mineral density of the area. adjacent to one month (17.60 ± 9.203) and three months (18.54 ± 12.08) the levels remained constant. There was a statistically significant difference ($p < 0.0001$) in the mineral density levels prior to the restoration with those obtained immediately after the placement of the material, one month and three months later.

Conclusion: the present work obtained that, in the 16 molars evaluated, the level of mineral density of the dental tissue adjacent to the restorations filled with Alkasite increased.

Keywords: HMI, Alkasite, mineral density.

Índice

1.	Introducción	1
2.	Planteamiento del problema	18
3.	Justificación	20
4.	Hipótesis	22
5.	Objetivos	23
6.	Materiales y Métodos	24
7.	Resultados	37
8.	Discusión	42
9.	Conclusiones	45
10.	Recomendaciones	46
11.	Caso Clínico	47
12.	Referencias Bibliográficas	62
13.	Anexos	65

Introducción

El esmalte dental puede manifestar diversas alteraciones de diferente etiología. Una de las más frecuentes es la hipomineralización, en particular la Hipomineralización Molar Incisivo (HMI), caracterizada por ser un defecto cualitativo del esmalte que se presenta, como su nombre lo indica, principalmente en primeros molares permanentes, con posible compromiso de los incisivos permanentes, manifestándose como opacidades demarcadas de color amarillo-marrón. Aunque la etiología de HMI sigue siendo objeto de debate, se han propuesto dos teorías principales: agresiones ambientales durante los períodos prenatal, perinatal y posnatal o un componente genético.¹

La elección de tratamiento para estas piezas dentales es crucial, y varía en función de la gravedad, la edad del paciente, requerimientos de estética, presencia de sintomatología, entre otros factores, por lo tanto, es indispensable que los Odontólogos, especialmente los Odontólogos Pediatras, sean capaces de seleccionar la opción de tratamiento más adecuada según las características individuales de cada caso.²

En la actualidad existe una amplia gama de materiales restauradores con diferentes funciones y características, que a menudo no han sido suficientemente investigados, por consiguiente, el presente trabajo de investigación se centró en evaluar la capacidad remineralizadora del material restaurador Alkasite, que ha ganado popularidad en los últimos años debido a su excelente estética, durabilidad, resistencia a la compresión, efecto anticariogénico y capacidad de remineralización mediante el intercambio de iones de flúor, calcio e hidroxilo.

Antecedentes

Desde la introducción del material restaurador Alkasite al mercado se han realizado diversas investigaciones sobre las propiedades del material, así como comparaciones de las características de éste con otros materiales disponibles, a continuación se describen algunas de las investigaciones recientemente realizadas por diferentes autores:

Kim M y cols, 2021. El objetivo de este estudio experimental *in vitro* fue comparar la resistencia a la desmineralización y los efectos de remineralización de varios materiales restauradores que liberan fluoruro. Se consideraron tres materiales de restauración que liberan fluoruro: ionómero de vidrio (FI), ionómero de vidrio modificado con resina (RL) y un material de restauración de Alkasite (CN). Se realizaron pruebas de resistencia a la desmineralización, utilizando una solución que consistía en CaCl 2.2 mM, NH₂ 2.2 mM y ácido acético 50 mM. Las mediciones se registraron utilizando un probador de dureza Vickers (Modelo DMH 2, Matsuzawa Seiki Co., Tokio, Japón). Finalmente se realizó una prueba y medición de la remineralización, el diente con cavidad se llenó con materiales de restauración. Ellos obtuvieron que el grupo CN liberó más iones de calcio que los otros grupos en todos los períodos ($p < 0.05$). Comparando las superficies de esmalte desmineralizado, todos los grupos mostraron una superficie más lisa que el esmalte base sumergido en la solución de desmineralización. Sin embargo, las superficies del grupo CN mostraron una menor desmineralización en comparación con los otros grupos.³

Singh H y cols, 2020. Realizaron un estudio *in vitro* con el objetivo de comparar la liberación de fluoruro del cemento de ionómero de vidrio convencional (GIC), el GIC modificado con resina (RMGIC) y el material de Alkasite Cention® N (Ivoclar Vivadent, Schaan, Liechtenstein) en 45 especímenes; la liberación de fluoruro se comprobó utilizando un electrodo selectivo de iones de fluoruro y los datos se registraron en intervalos de tiempo de 24 horas, 7 días, 14 días y 28 días. El análisis intragrupo mostró que existe una reducción significativa en el nivel de liberación de fluoruro desde el día 1 hasta el día 28. Sin embargo, el Grupo 3 muestra que hay un aumento significativo en el nivel de fluoruro desde el día 1 hasta el día 7, y no aumenta en días posteriores. Concluyeron que los nuevos materiales de Alkasite presentan resultados prometedores en términos de liberación de flúor a largo plazo.⁴

Kelić K y cols, 2021. El objetivo del artículo de investigación fue determinar el efecto de dos sistemas adhesivos y una resina de recubrimiento de ionómero de vidrio sobre la liberación de fluoruro y los cambios simultáneos de pH durante un período de 168 días, los materiales investigados fueron un giómero Beautiful II, Alkasite Cention, un composite convencional Filtek Z250 y un cemento de ionómero de vidrio Fuji IX Extra, cada material evaluado se dividió en dos grupos, el primer grupo se recubrió con G-aenial Bond y Clearfil Universal Bond Quick. Las muestras de ionómero de vidrio se recubrieron utilizando GC Fuji Coat LC y al segundo grupo no se le aplicó ningún material, como muestra. La liberación cuantitativa de fluoruro y los cambios de pH se midieron después de 1 h, 24 h, 2, 7, 28, 84 y 168 días.

La liberación acumulada de fluoruro después de 168 días aumentó para las muestras sin recubrimiento en el siguiente orden: Filtek Z250<Beautifil II<Cention<Fuji IX Extra. Se midió una liberación de fluoruro comparativamente menor para los composites recubiertos con Clearfil Universal Bond Quick, con valores acumulados después de 168 días aumentando en el siguiente orden: Filtek Z250<Beautifil II<Cention. Los composites recubiertos con G-aenial Bond mostraron una menor liberación de fluoruro en comparación con las muestras no recubiertas, con valores acumulados que aumentaron en el siguiente orden: Filtek Z250<Beautifil II<Cention. La liberación de fluoruro varió entre los materiales de restauración investigados y dependió del uso de adhesivos y recubrimientos dentales.⁵

Olgen y cols, 2022. Realizaron un estudio clínico en el que compararon la eficacia para remineralizar defectos blancos-cremas y amarillos-marrones del barniz de fluoruro, y pastas que contenían CPP-ACP y CPP-ACP con fluoruro en primeros molares con HMI. El estudio incluyó 120 dientes con estos defectos en 67 pacientes pediátricos de entre 6-9 años, se dividieron en grupo control (solo motivación para higiene oral), grupo barniz de fluoruro, grupo con pasta CPP-ACP y grupo CPP-ACPF y se les realizó un seguimiento a 24 meses. Para su evaluación utilizaron un método de Fluorescencia Láser realizando sesiones de control cada 3 meses de la zona del defecto, cada medida fue repetida 3 veces y se obtuvo un promedio del valor obtenido, el cual fue registrado en tablas de recolección. Obtuvieron estadística descriptiva, utilizaron ANOVA de una vía y la prueba de Kruskal-Wallis, así como la prueba de Tukey's para realizar la comparación entre grupos, el nivel de significancia fue de $p < 0.05$, utilizaron el programa SPSS. Los mayores efectos remineralizantes se observaron en el grupo CPP-ACFP, y los menores en el

grupo CPP-ACP, Olgen y colaboradores concluyeron que no hubo diferencia estadísticamente significativa entre los grupos.⁶

Marco teórico

A continuación se presenta el extracto de los temas consultados que dan marco teórico al presente trabajo de investigación.

Esmalte

El esmalte dental es un tejido compuesto por cristales de hidroxiapatita (98%) asociados a una matriz compuesta por agua y materia orgánica (2%) dispuestos en una configuración hexagonal alargada. Es el más duro tejido del cuerpo humano y su formación está controlada por células diferenciadas, los ameloblastos. El ciclo de vida de estas células está compuesto de 5 etapas: presecretora, secretora, de transición, maduración y postmaduración. Generalmente, los defectos que ocurren durante la fase secretora resultan en una menor secreción de matriz y, en consecuencia, en la producción de esmalte frágil y cuantitativamente defectuoso (hipoplasia). Por el contrario, los defectos que se producen durante la etapa de maduración dan como resultado un volumen normal de esmalte pero con insuficiente mineralización (hipomineralización). Dentro de los defectos de hipomineralización dentaria se pueden incluir la hipomineralización molar-incisivo (HMI), la amelogénesis imperfecta y la fluorosis dental.⁷

Etapas de desarrollo del esmalte

El esmalte dental es la estructura más dura y mineralizada del cuerpo humano. La amelogénesis comienza con la etapa de campana del desarrollo de los dientes. Los ameloblastos se encuentran en el epitelio interno del esmalte y pasan por una secuencia de etapas de maduración que eventualmente les permiten producir una matriz de esmalte rica en proteínas. Una vez secretados por el ameloblasto, los gránulos de la matriz se agregan como nanoesferas, que forman una estructura tridimensional compleja para la disposición de los cristales del esmalte. Al mismo tiempo, una serie de enzimas controlan la resorción de la matriz del esmalte, de modo que el esmalte dental humano eventualmente consta de un 95% en peso de mineral en forma de hidroxapatita. Cuando uno de los procesos relevantes, es decir, la producción de la matriz, la secreción de la matriz, la disposición de la matriz, la formación de cristales o la resorción de la matriz, se altera, puede resultar en una estructura del esmalte comprometida.

Los defectos cuantitativos macroscópicos, que son causados principalmente por una alteración de la amelogénesis durante la fase de secreción de la matriz, se definen como hipoplasia del esmalte. Sin embargo, los defectos cualitativos causados por alteraciones en la fase de calcificación o maduración se definen como hipomineralización del esmalte.⁸

Hipomineralización

Una calidad reducida del esmalte se denomina hipomineralización. El esmalte es de espesor normal, pero no completamente mineralizado. Se puede observar hipomineralización del esmalte por diferencias en la translucidez; el esmalte puede aparecer opaco, blanco cremoso o tener decoloraciones amarillas/marrones. Las opacidades pueden ser difusas y/o delimitadas. Los defectos hipomineralizados pueden ser localizados o generalizados. Los defectos hipomineralizados locales pueden ser causados por un traumatismo o una infección en el diente primario, o por radiación. Los defectos generalizados de hipomineralización a menudo son causados por factores sistémicos, ambientales o genéticos. Los ataques sistémicos/ ambientales que ocurren en un período de tiempo específico sólo afectarán la mineralización de los dientes durante ese período, como se ve en la hipomineralización cronológica. La fluorosis puede causar hipomineralización del esmalte, que puede ser localizada o generalizada y se presenta como opacidades blancas difusas, lineales o en parches sin un límite claro. Los pacientes con amelogénesis imperfecta pueden presentar defectos hipomineralizados o hipoplásicos que tienden a generalizarse. El defecto de hipomineralización más común que se observa en los niños es la Hipomineralización Molar Incisivo.⁹

Hipomineralización Molar Incisivo

La Hipomineralización Molar Incisivo (HMI) es la hipomineralización de origen sistémico de uno a cuatro primeros molares permanentes, frecuentemente asociada con incisivos afectados. Es un defecto cualitativo del esmalte. También se denomina primeros

molares permanentes hipomineralizados (PFM), hipomineralización del esmalte idiopático, hipomineralización sin flúor y PFM desmineralizados. Koch *et al.* los llamó molares de queso después de realizar el primer estudio epidemiológico. Cuando los ameloblastos se ven afectados en la etapa de amelogénesis tardía de mineralización o maduración, puede ocurrir un defecto en la translucidez del esmalte. Estos defectos se denominan hipomineralización del esmalte.

Un patrón común de hipomineralización del esmalte afecta a molares e incisivos. Este defecto dental se llama HMI. Se presenta clínicamente como opacidades del esmalte demarcadas de color amarillo a marrón de diferentes colores, que ocasionalmente experimentan una ruptura posteruptiva debido al esmalte blando y poroso. La ruptura posteruptiva del esmalte es un defecto que indica una disminución en la profundidad del esmalte después de la erupción. La ruptura expone la dentina, que es muy sensible, y debido a esto, el diente se vuelve vulnerable a la caries que progresa rápidamente ya que los niños no pueden llevar a cabo una higiene bucal muy efectiva. Pueden ocurrir caries y distorsión coronal completa que requieran restauraciones.

Los niños con HMI pueden presentar una sensibilidad dental más intensa debido a las variaciones de temperatura. Este es el resultado de la combinación de la inflamación pulpar crónica y la inervación de la región justo debajo del área hipomineralizada. Los niños afectados con HMI corren el riesgo de desarrollar problemas de manejo del comportamiento y miedo dental debido a las dificultades para lograr una anestesia adecuada.

El rasgo característico de HMI es la clara demarcación entre el esmalte afectado y sano. Hay asimetría de defectos presentes en los molares e incisivos donde un molar o incisivo puede verse gravemente afectado mientras que el diente contralateral puede estar clínicamente sano o tener solo defectos menores. El desgaste dental rápido, la pérdida de esmalte, la inclinación a la caries, la hipersensibilidad de la dentina, la estética deficiente, la ansiedad y la pérdida de dientes pueden ocurrir a largo plazo.¹⁰

Clasificación Hipomineralización Molar Incisivo

Las lesiones de HMI han sido clasificadas en tres categorías:¹¹ leves (opacidades aisladas del esmalte sin sensibilidad del esmalte), moderadas (afectación del tercio oclusal o incisal con poca o ninguna sensibilidad) y graves (presencia de lesiones posteruptivas del esmalte y caries generalizadas que implican complicaciones funcionales y estéticas).

Un grupo de trabajo internacional desarrolló un nuevo índice HMI¹² como procedimiento de detección epidemiológica para evaluar las necesidades de tratamiento (MIH-TNI) y también para la detección y seguimiento de individuos por parte de los Odontólogos. Esta clasificación se basa en los dos síntomas guía clínicamente más importantes: hipersensibilidad y destrucción (desintegración).

Tabla 1. Índice HMI según la Academia Europea de Odontología Pediátrica.	
Índice 0	No HMI, clínicamente libre de HMI
Índice 1	HMI sin hipersensibilidad, sin defecto.
Índice 2	HMI sin hipersensibilidad, con defecto.
• 2a	Extensión del defecto menor a 1/3.
• 2b	Extensión del defecto mayor a 1/3, menor a 2/3.
• 2c	Extensión del defecto mayor a 2/3 de y/ o defecto cercano a la pulpa dental, extracción o restauración atípica.
Índice 3	HMI con hipersensibilidad, sin defecto.
Índice 4	HMI con hipersensibilidad, con defecto.
• 4a	Extensión del defecto menor a 1/3.
• 4b	Extensión del defecto mayor a 1/3, menor a 2/3.
• 4c	Extensión del defecto mayor a 2/3 y/o defecto cercano a la pulpa dental, extracción o restauración atípica.

La Academia Europea de Odontología Pediátrica publicó un Manual para clasificar y diagnosticar las piezas dentales con HMI según su estado clínico, la extensión de la lesión y su estado de erupción.¹³

Criterios de estado clínico:

0= no hay defecto visible del esmalte

1= defectos del esmalte, no HMI

2= opacidades delimitadas blancas, cremas, amarillas o marrones

3= ruptura post-eruptiva

4= restauración atípica

5= caries atípicas

6= faltantes debido a HMI

7= no se puede marcar

1= No es HMI (Hipoplasia, amelogénesis imperfecta, fluorosis)

2= sin ruptura

3= ruptura post-eruptiva

 esmalte= 3e

 dentina= 3d

4/5/6= debido a HMI

Criterios de extensión de lesión:

I= menos de $\frac{1}{3}$ del diente afectado

II= al menos $\frac{1}{3}$ pero menos de $\frac{2}{3}$ del diente afectado

III= al menos $\frac{2}{3}$ del diente afectado

Criterios de estado de la erupción:

A= no visible o menos de $\frac{1}{3}$ de la superficie oclusal de la longitud de la corona del incisivo es visible

B= completamente erupcionado o al menos $\frac{1}{3}$ pero menos que la superficie oclusal total erupcionada y/o menor que la longitud total de la corona del incisivo visible.

*Diente con descomposición coronaria extensa y donde la causa potencial de descomposición es imposible de determinar.

**Un diente extraído debido a HMI: no hay necesidad de reportar su erupción.

Prevalencia Hipomineralización Molar Incisivo

La prevalencia informada de HMI osciló entre 0,5% y 40,2%. La prevalencia global agrupada fue del 14,2 %. América del Sur tuvo la prevalencia más alta de HMI (18,0 %, IC del 95 %: 13,8–22,2), seguida de Oceanía (16,3 %, IC del 95 %: 12,6–20,0), Europa (14,3 %, IC del 95 %: 12,2–16,3) , Asia (13,0 %, IC 95 %: 10,5–15,5) y África (10,9 %, IC 95 %: 4,2–17,6).¹⁴

En un estudio transversal realizado en niños mexicanos, elaborado por Gurrusqueta y colaboradores en 2017, en el que evaluaron 1156 escolares de 6 a 12 años de edad de dos primarias públicas de Santa Cruz, de la Delegación de Iztapalapa, obtuvieron que el 15.8% de los escolares presentaron HMI.¹⁵

Etiología Hipomineralización Molar Incisivo

Aunque la etiología de HMI sigue sin estar clara hasta la fecha, se han sugerido dos teorías: agresiones ambientales durante los períodos prenatal, perinatal y posnatal o un origen genético. Los eventos prenatales incluyen problemas médicos maternos, infección del tracto urinario en el tercer trimestre del embarazo, ansiedad materna y tabaquismo. Los posibles factores etiológicos durante el período perinatal incluyen parto prematuro, cesárea, parto difícil e hipoxia. Durante el período posnatal, los factores potenciales relacionados con HMI incluyen enfermedades de la primera infancia, incluidas enfermedades respiratorias, infecciones y fiebre, uso de antibióticos, lactancia materna prolongada y contaminación ambiental.

Se ha sugerido que cualquier estrés fisiológico sistémico puede comprometer la actividad de los ameloblastos en cualquier momento durante la formación del esmalte. Debido a que el esmalte dental es una estructura altamente especializada con una capacidad de regeneración considerablemente limitada, cualquier alteración durante su formación puede resultar en un defecto clínicamente visible e irreversible.¹⁶

El mecanismo causante de HMI sigue siendo incierto, pero la presentación clínica de lesiones localizadas y asimétricas sugiere un origen sistémico con la interrupción en el proceso de amelogénesis probablemente ocurriendo en la etapa de maduración temprana o incluso antes en la fase secretora tardía. En general, la condición parece ser multifactorial y factores sistémicos tales como enfermedades agudas o crónicas o exposición a condiciones ambientales durante el último trimestre gestacional y los primeros tres años de vida han sido sugeridos como factores causales o contribuyentes.

El número de dientes afectados se asoció con el momento en que ocurrió la potencial perturbación sistémica; niños con problemas prenatales, perinatales y posnatales mostrando más dientes afectados en orden creciente. Múltiples posibles causas han sido sugeridas en la literatura, por ejemplo, infecciones del tracto respiratorio, complicaciones perinatales, dioxinas, falta de oxígeno, bajo peso al nacer, trastornos metabólicos del calcio y fósforo, enfermedades infantiles frecuentes, uso de antibióticos y lactancia materna prolongada, algunos estudios plantean la posibilidad de un papel genético en la etiología de HMI, lo que indica que una variación genética puede interactuar con factores sistémicos que conducen a HMI.¹⁷

Tratamiento

Existen múltiples opciones de tratamiento para los dientes afectados por HMI, que incluyen productos preventivos, desensibilizantes y remineralizantes; suplementos de calcio y vitaminas; infiltración de resina; selladores de fisuras; microabrasión del esmalte; restauraciones directas o indirectas; extracciones; y alineación ortodóncica. La elección e indicación del tratamiento dependen de la gravedad, la edad del paciente, los factores socioeconómicos y las expectativas del tratamiento.

Los procedimientos restauradores son excelentes opciones de tratamiento para los dientes con pérdida de estructura, que requieren la restauración de la función y la estética. Se pueden considerar algunos materiales y procedimientos, incluidas las restauraciones directas de resina compuesta, las restauraciones indirectas de cerámica y las coronas metálicas prefabricadas (dientes posteriores). Se adoptan procedimientos más invasivos, como las extracciones, para dientes con deterioro estructural importante, con el objetivo de una futura rehabilitación ortodóncica/protésica después de la cirugía dental.¹⁸

Biomineralización

La biomineralización es un proceso complejo y dinámico que dura toda la vida en el que los organismos vivos controlan la formación de nanocristales inorgánicos en matrices orgánicas. Durante este proceso se forman diferentes tejidos como el esmalte, la dentina, el cemento y el hueso. Las sustituciones de iones en la apatita biológica

incluyen el intercambio de iones de calcio con magnesio y sodio o la sustitución de sitios hidroxilo con fluoruro y cloruro. Estas sustituciones pueden afectar notablemente las propiedades de la apatita. La desmineralización es un proceso en el que los iones minerales se eliminan de los cristales de hidroxiapatita (HA). Un pH <5,5 se considera el punto crítico en el que el HA puede disolverse. Cuando estos iones minerales se reincorporan a los cristales de HA, el proceso se denomina remineralización. Ambos procesos tienen lugar en la superficie del diente. La desmineralización se puede revertir; los cristales de HA moderadamente desmineralizados en los dientes pueden regenerarse cuando las condiciones en la cavidad bucal están equilibradas. Aunque la remineralización completa de una lesión es poco probable, suele ser suficiente para detener la progresión de la caries o mejorar otros síntomas de pérdida de minerales.¹⁹

Remineralización

Una vez que los azúcares se eliminan de la boca por deglución y por dilución salival, los ácidos de la biopelícula pueden neutralizarse mediante la acción amortiguadora de la saliva, que actúa como tampón, y el pH del fluido de la biopelícula vuelve a la neutralidad.²⁰

La remineralización se define como el proceso en el que los iones de calcio y fosfato se suministran desde una fuente externa para promover la deposición de iones en defectos de cristal en el esmalte desmineralizado. Actualmente, se ha desarrollado una gama de nuevos sistemas de administración basados en fosfato de calcio para la remineralización clínica. Por lo general, estos sistemas incluyen fosfatos de calcio

cristalinos o amorfos (no estabilizados o estabilizados), así como formulaciones a base de fluoruro.²¹

El proceso de remineralización deposita el mineral de forma diferente a como ocurre durante la mineralización y maduración del esmalte en desarrollo, rehaciendo una estructura prismática con una forma diferente a la original. Por las características de microporosidad del esmalte y su intensa cinética de intercambio de iones con el medio, la hidroxiapatita del esmalte puede reemplazar los fosfatos por iones de carbonato, el calcio por iones de sodio y los hidroxilos por iones fluoruro, y da como resultado apatitas de mayor complejidad y con propiedades físicas y químicas diferentes. Las áreas remineralizadas tienen una mayor concentración de fluoruro y una estructura de esmalte microporosa menor que la estructura dental original. La nueva superficie de cristal, compuesta de hidroxiapatita fluorada y fluorapatita, es mucho menos soluble y más resistente al ataque ácido que la estructura original; consecuentemente, el esmalte es más resistente a la desmineralización.²²

Alkasite

Cention® N (Ivoclar Vivadent, Schaan, Liechtenstein) es uno de los materiales de color dental recientemente introducidos y está clasificado como Alkasite, que ha sido designado como un subgrupo de materiales compuestos. El fabricante (Ivoclar Vivadent, Schaan, Liechtenstein) afirma que la principal ventaja es que puede liberar iones de hidróxido, calcio y fluoruro. Los iones de hidróxido presentes en la superficie del material pueden desempeñar un papel importante en la neutralización de los ácidos producidos

por bacterias cariogénicas. Además, la liberación de iones de calcio y fluoruro del relleno contribuye a la remineralización y la prevención de la caries dental. El calcio es necesario para la remineralización y el fluoruro desempeña un papel importante en la aceleración del proceso.²³

Como es de curado dual, se puede utilizar como material de relleno. Se afirmó que la resistencia a la compresión y la durabilidad eran comparables a las de la amalgama y que la liberación de iones era comparable a la del ionómero de vidrio. En términos de estética, se afirma que es superior a los ionómeros de vidrio por ser más translúcido.²⁴

Cention N es un restaurador en polvo/líquido autocurable a base de dimetacrilato de uretano (UDMA) con fotocurado adicional opcional. El líquido se compone de dimetacrilatos e iniciadores, mientras que el polvo incluye una mezcla de cargas de vidrio, iniciadores y pigmentos. Es radiopaco y contiene cargas de vidrio alcalinas capaces de liberar iones de fluoruro, calcio e hidróxido. Debido al uso único de monómeros de metacrilato reticulantes en combinación con un iniciador de autocurado estable y eficaz, Cention N muestra una alta densidad de red polimérica y un alto grado de polimerización en toda la profundidad de la restauración.²⁵

Planteamiento del problema

En la actualidad se ha logrado identificar una mayor prevalencia de alteraciones del esmalte en los pacientes. La Hipomineralización Molar Incisivo (HMI) al ser una de las más frecuentes, es tema de gran significancia debido a sus numerosas y graves afectaciones, la dificultad del diagnóstico generada por el desconocimiento por parte de los trabajadores del área de la salud, en especial de los especialistas en Odontología Pediátrica y la gran variedad de posibles abordajes de las piezas dentales afectadas, hacen difícil la elección del plan de tratamiento restaurador o preventivo indicado en cada uno de los casos.

La complejidad para restaurar las piezas dentales afectadas por HMI es muy elevada, debido a la fragilidad y frecuencia de fracturas posteruptivas de las estructuras remanentes, influyen numerosos factores en la elección y planificación del tratamiento ideal, así como del material restaurador a utilizar, algunos a tomar en cuenta son: el grado de afectación de los molares e incisivos con hipomineralización, identificación del esmalte sano y desmineralizado, capacidad y calidad de adhesión, grado de capacidad remineralizadora de los materiales restauradores.

En los últimos años se han desarrollado nuevas técnicas y materiales, cada vez con mejores características para promover la remineralización y la preservación a largo plazo de la pieza dental, un ejemplo de estos el Alkasite, sin embargo, no existe mucha información sobre las propiedades físicas y químicas de este material restaurador, ni se

ha documentado el grado de remineralización del tejido adyacente al material de restauración Alkasite en primeros molares permanentes con Hipomineralización Molar Incisivo, por lo que se planteó la siguiente pregunta de investigación:

¿Se remineraliza el tejido adyacente a la restauración con Alkasite en molares con Hipomineralización Molar Incisivo?

Justificación

La presente investigación se enfocó en evaluar el grado de remineralización, por medio de Fluorescencia Cuantitativa Inducida por Luz obtenida a través de DIAGNOdent™*pen*, en el tejido adyacente a una restauración con Alkasite en las piezas dentales que presentan hipomineralización con el propósito de determinar si este material, poco estudiado hasta la fecha, constituye una opción adecuada como material restaurador para pacientes con Hipomineralización Molar Incisivo, condición que representa un reto para la comunidad odontológica, por su alta complejidad de restauración, por su alta predisposición a presentar fracturas post-eruptivas, caries dental y la presencia de sensibilidad, todo esto debido a los bajos niveles de mineralización del esmalte. Los estudios científicos previos encontrados sobre este tema, examinaron el grado de remineralización de forma *in vitro*, en el que se comprobó que la aplicación de Alkasite en molares desmineralizados ha logrado manifestar cambios estadísticos muy significativos en la densidad mineral desde la primera semana de su colocación, por ende, resulta fundamental llevar a cabo una evaluación de los mismos en el paciente, con el fin de determinar si los resultados obtenidos son consistentes con los hallazgos *in vitro*.

Este estudio proporcionará al odontólogo información actualizada acerca de las características clínicas de las piezas dentales que presentan esta condición, con el propósito de evitar confusiones, desafortunadamente comunes, al momento de realizar el diagnóstico y plan de tratamiento dada la falta de información existente en la actualidad. La ausencia de conocimientos sobre las características de los materiales utilizados en la práctica clínica, así como de sus propiedades físicas y químicas, es una desventaja para

los trabajadores del área de la salud, pues no permite obtener el máximo potencial de estos. La información que aporta la presente investigación permitirá al odontólogo tener un mejor juicio sobre la elección del plan del tratamiento, logrando que el fracaso de las restauraciones en piezas dentales con Hipomineralización Molar Incisivo sea cada vez menor, y que los pacientes con esta condición tengan una mejor salud dental.

Hipótesis

De trabajo: existe un aumento en el grado de densidad mineral del esmalte adyacente a una restauración obturada con Alkasite en piezas dentales hipomineralizadas.

Nula: el grado de densidad mineral del tejido dental adyacente a una restauración obturada con Alkasite no presenta diferencia en piezas dentales hipomineralizadas.

Objetivos

Objetivo general

Evaluar la remineralización del tejido adyacente a la restauración de Alkasite en molares con Hipomineralización Molar Incisivo.

Objetivos específicos

1. Medir con Fluorescencia Cuantitativa Inducida por Luz (FCIL) mediante DIAGNOdent™*pen* el nivel de mineralización de las zonas hipomineralizadas adyacentes antes de la restauración en molares con HMI.
2. Medir el nivel de mineralización utilizando DIAGNOdent™*pen* de zonas no hipomineralizadas de molares con HMI antes de la restauración con Alkasite, como control.
3. Determinar el nivel de remineralización de las zonas hipomineralizadas adyacentes a la restauración de Alkasite de molares con HMI mediante DIAGNOdent™*pen*, después de la restauración en un periodo de un mes y tres meses.
4. Medir el nivel de mineralización de zonas no hipomineralizadas de molares con HMI por DIAGNOdent™*pen*, después de la restauración de Alkasite de molares con HMI, en un periodo de un mes y tres meses, como control.

Materiales y métodos

Tipo de estudio y diseño general

Analítico, prospectivo y longitudinal.

Muestra

Probabilístico hasta la saturación de la muestra, análisis de remineralización del tejido adyacente a la restauración con Alkasite en molares con Hipomineralización Molar Incisivo en pacientes pediátricos que acudan a la clínica de Odontología Pediátrica de la Universidad Autónoma de Baja California.

Criterios

Inclusión:

- Molares con HMI leve
- Molares con HMI moderado
- Molares con HMI con presencia de lesión cariosa

Exclusión:

- Molares sanos
- Molares con HMI severo
- Pacientes que no acepten el plan de tratamiento
- Incisivos con HMI

Eliminación:

- Paciente no cooperador
- Paciente que no firme el consentimiento informado
- Paciente que no asista a citas de seguimiento
- Restauraciones con Alkasite defectuosas

Variables

Variable dependiente

Nombre de la variable: mineralización del tejido hipomineralizado y no hipomineralizado.

Definición: proceso en el que los iones de calcio y fosfato se suministran desde una fuente externa para promover la deposición de iones en defectos de cristal en el esmalte desmineralizado.

Tipo de medición: cuantitativo discreto

Instrumento de medición: DIAGNOdent™ pen

Escala: 0-12 sustancia dental sana, 13-24 desmineralización incipiente, >25 desmineralización intensa.

Uso: medición del nivel de mineralización de las zonas hipomineralizadas y no hipomineralizadas por medio de la densidad mineral de las piezas dentales.

Variable independiente

Nombre de la variable: tiempo

Definición: señala la dimensión física donde suceden los distintos estados que atraviesan a la materia.

Tipo de medición: cuantitativo

Instrumento de medición: calendario

Escala: posterior a restauración, un mes y tres meses

Uso: registrar los niveles de mineralización en zona hipomineralizada y no hipomineralizada adyacente a una restauración con Alkasite en un periodo de un mes y 3 meses.

Lista de materiales con costo

	RECURSOS	PRECIO
1	Cámara Rebel T7 (Canon, Japón)	\$14,299
2	Cubrebocas KN95 (3M, México)	\$200
3	Barreras protectoras (USA)	\$480
4	Bata (Kanaus, México)	\$700
5	Guantes (Ambiderm, USA)	\$265
6	Gorro (México)	\$200
7	Careta (USA)	\$250
8	Anestésico tópico (Zeyco, México)	\$86
9	Anestesia (Zeyco, México)	\$757

10	Jeringa (Miltex, Alemania)	\$950
11	Portagrapas (Ivory, USA)	\$3,050
12	Grapas (Hu-Friedy, Alemania)	\$250
13	Diques de hule (Nictone, México)	\$335
14	Arco de young (TBS, USA)	\$120
15	Pieza de alta velocidad (NSK, Japón)	\$3,550
16	Fresas de carburo 330 (MDT, México)	\$30
17	Adhesivo (3M, USA)	\$688
18	Microbrush (USA)	\$134
19	Lámpara de fotocurado (3M, USA)	\$17,800
20	Cention® N (Ivoclar Vivadent, Schaan, Liechtenstein)	\$1,422
21	Losetas de papel (3M, USA)	\$176
22	Espátula de plástico (México)	\$20
23	Espátula de resina (Hu-Friedy, Alemania)	\$900
24	Gasas (Ambiderm, USA)	\$36
25	Rollos de algodón (Ambiderm, USA)	\$189
26	Papel articular (Whip-Mix, Alemania)	\$136
27	DIAGNOdent™ <i>pen</i> (Kavo Dental, Alemania)	\$3,480
28	Abrebocas de Molt (TBS, México)	\$460
29	Eyector (México)	\$68
30	Básico (Hu-Friedy, Alemania)	\$2,335

Aspectos éticos y legales

Procedimientos para mantener la identificación de los participantes.

Se realizaron hojas de control de datos, mediante una tabla por paciente donde se le asignó un número de control, se realizó la medición de las piezas dentales al inicio,

después de la restauración, como seguimiento al mes y tres meses en la zona hipomineralizada y no hipomineralizada adyacente a la restauración con Alkasite.

Procedimientos para salvaguardar la integridad de los sujetos de prueba durante el estudio

Se realizaron los tratamientos odontológicos que requirió cada paciente con las medidas necesarias, se le dió instrucciones de lo que se realizó y cuidados postoperatorios bajo la autorización del padre.

Cumplimiento a Ley General del Equilibrio Ecológico y Protección al Ambiente

Se eliminaron todos los residuos biológicos de acuerdo a la norma oficial de residuos peligrosos biológico infecciosos (NOM-087-ECOL-SSA1-2002).

Posterior a la captura de datos, todas las hojas utilizadas se colocarán en una trituradora, para proseguir con el proceso de reciclaje.

Sujetos Humanos

Si: X No:

Pacientes de sexo indistinto que acudieron a la Clínica de Odontología Pediátrica de la Universidad Autónoma de Baja California diagnosticados con HMI.

Proceso de selección o reclutamiento

Se seleccionaron 16 molares con HMI en pacientes pediátricos que cumplieron con los criterios de inclusión para su posterior restauración con Alkasite.

Consentimiento informado

Se anexa al final del documento.

Copia de asentimiento informado o consentimiento del padre o tutor para estudios con menores de edad.

Se anexa al final del documento.

Carta de derecho de los animales (de acuerdo a la Declaración Universal de los Derechos de los Animales aprobada por la UNESCO).

No aplica

Alternativas terapéuticas

El Alkasite es capaz de liberar iones de flúor, calcio e hidroxilo, lo que da como resultado un material anticariogénico, la liberación de iones es comparable a la del ionómero de vidrio. En términos de estética, se afirma que es superior a los ionómeros de vidrio por ser más translúcido.

Riesgos potenciales de los sujetos de estudio y personal participante

Los participantes no corren ningún riesgo fuera de los que implica un tratamiento dental rutinario, como COVID-19, influenza.

Procedimientos para el manejo de riesgos

Indumentaria de protección de acuerdo a la ley, cubrebocas, careta, bata, lentes de protección, guantes, barreras de protección.

Beneficios potenciales

Los pacientes recibieron un material de restauración biocompatible utilizando la odontología mínimamente invasiva.

Margen de riesgo-beneficio

Este estudio no presentó ningún riesgo para los participantes, para sus padres ni para los investigadores.

Riesgo 0% beneficio 100%

Costos e incentivos inherentes a los sujetos humanos de prueba.

El sujeto de estudio no recibió ningún incentivo económico.

Financiamiento para el estudio

Si: No:

Explique el tipo de financiamiento: CONAHCYT

Impacto colateral en personal participante

No existió impacto colateral.

Declaración de conflicto de intereses

No existió conflicto de intereses entre los investigadores participantes.

Uso de especies biológicas

Si: No:

Explique: No se utilizaron especies biológicas.

Confidencialidad

La UABC tiene como cláusula la confidencialidad protegiendo la identidad de los pacientes. A cada sujeto de estudio se le asignará un número de control para proteger los datos de cada uno de los participantes, además se anexa el aviso de confidencialidad de la UABC y al realizar la difusión de resultados se mantendrá la confidencialidad de los datos.

Exploración clínica

El presente estudio se centró en la realización de evaluaciones bucales en pacientes pediátricos que asistieron a la Clínica de Especialidad en Odontología Pediátrica de la Universidad Autónoma de Baja California, así como en la elaboración de historias clínicas completas. A través de los datos clínicos obtenidos, se llevó a cabo el diagnóstico y plan de tratamiento, identificando a los pacientes que presentaban molares permanentes según los criterios de inclusión del proyecto. Posteriormente, se explicó el propósito de la investigación a los padres o tutores, quienes fueron invitados a participar. Se obtuvo el consentimiento informado (Anexo 1) y asentimiento (Anexo 2) por escrito antes de iniciar el tratamiento en los molares diagnosticados con HMI.

Se colocó al paciente en el sillón dental, se tomaron fotografías intraorales con cámara fotográfica (Canon, Japón). Previo a iniciar con el tratamiento se colocaron lentes de protección y un babero al paciente, mientras que el operador utilizó la indumentaria de protección según las recomendaciones oficiales.

Procedimiento clínico

Para mantener la apertura bucal y dar inicio al tratamiento, se utilizó un abrebocas de Molt (Hu-Friedy, USA), se aplicó anestésico tópico (Zeyco, México) en la zona de punción anatómica, seguido de la infiltración de anestésico (mepivacaína con epinefrina al 2%) (Zeyco, México) utilizando la técnica anestésica adecuada. Se procedió al aislamiento absoluto y a la remoción de la lesión cariosa con una fresa de carburo 330.

Se empleó el dispositivo DIAGNOdent™*pen* (Kavo Dental, Berlín, Alemania) (Figura 1) para la valoración de la densidad mineral de la pieza dental para obtener los valores iniciales de una superficie no hipomineralizada y la de una superficie hipomineralizada en el tejido adyacente a la restauración.

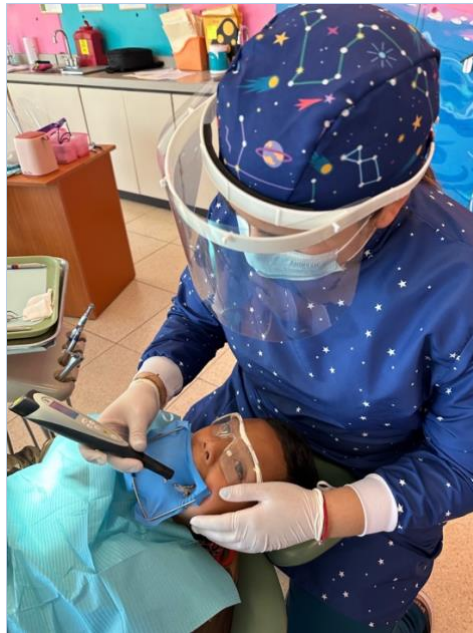

Figura 1. Medición de densidad mineral. Se empleó DIAGNOdent™*pen* para obtener los niveles de densidad mineral de la zona hipomineralizada y no hipomineralizada

En la tabla de recolección de datos (Anexo 3) se describieron las zonas específicas de la pieza dental en las que se realizaron las mediciones de la densidad mineral, indicando el nombre de la vertiente estudiada. Los datos se registraron de acuerdo con una escala de medición que clasifica la sustancia dental como sana (0-12), con desmineralización incipiente (13-24) o con desmineralización intensa (>25). Posteriormente, se aplicó adhesivo (3M, USA) y se fotopolimerizó utilizando lámpara de fotocurado (3M, USA) durante 20 segundos, se procedió a la preparación del material de

obtención Cention® N (Ivoclar Vivadent, Schaan, Liechtenstein) (Figura 2) siguiendo las especificaciones de la casa comercial, utilizando una loseta de papel (3M, USA) y espátula de plástico, se mezcló por 45 segundos y se llevó el material a la cavidad preparada previamente, se fotopolimerizó y se retiró el aislamiento absoluto utilizando el portagrapas (Ivory, USA), utilizando papel articular se aseguró de no dejar puntos altos que alteren la oclusión y en caso de ser necesario se desgastó el material excedente, la restauración fue pulida, y se realizó nuevamente la medición con DIAGNOdent™ *pen* de las zonas previamente analizadas, seguido de la toma de una radiografía postoperatoria.




Figura 2. Mezcla de Alkaside. Se utilizó loseta de papel y espátula de plástico siguiendo las especificaciones de la casa comercial

Recolección de datos

Se proporcionaron indicaciones al padre o tutor sobre los cuidados postoperatorios y se programó una cita de seguimiento. Los datos de cada uno de los sujetos se recolectaron en una hoja de control de datos, en la cual se incluyó número control, datos de identificación, pieza dental a tratar especificando la vertiente estudiada. Continuando con el protocolo de seguimiento se llevaron a cabo revisiones periódicas al mes y tres meses.

Para el examen clínico en cada cita de seguimiento se utilizó DIAGNOdent™*pen* (Kavo Dental, Berlín, Alemania) para la valoración de la densidad mineral de la zona hipomineralizada y la no hipomineralizada medida anteriormente, se registró en la hoja de tabla de control de datos de cada paciente el seguimiento de los molares permanentes con HMI. Los datos recolectados fueron tabulados para su posterior análisis.

Técnicas analíticas

Para llevar a cabo el análisis de datos, se empleó una hoja de cálculo donde se consignaron los datos de identificación de los pacientes, fechas, pieza dental estudiada y resultados de las mediciones obtenidas. La recopilación y organización de la información se llevó a cabo mediante el uso de hojas de cálculo (Microsoft Excel, Microsoft Co., Redmond, EUA). Se procedió a examinar las implicaciones clínicas del estudio realizado de forma *in vitro*.

Se realizó la prueba analítica ANOVA de dos vías, test de Tukey's y t-Student con el programa GraphPad Prism (Dotmatics, Boston, EUA). Se realizó el análisis estadístico descriptivo donde se obtuvo media, mediana, moda y desviación estándar de las mediciones de mineralización de piezas dentales analizadas inmediatamente después de la restauración, al mes y 3 meses, se estableció el nivel de significancia estadística de $p < 0.05$.

Resultados

Para el presente estudio fueron evaluados 16 primeros molares permanentes con HMI que cumplieron con los criterios de inclusión y fueron restaurados con Alkasite durante el periodo de Abril 2023 a Marzo 2024, donde se evaluó mediante el uso de DIAGNOdent™ *pen* los niveles de densidad mineral de la zona adyacente a la cavidad realizada al remover la lesión cariosa y los de una zona sana (como control) antes de colocar el material restaurador, estas mismas zonas se evaluaron inmediatamente posterior a la obturación con Alkasite, de igual manera se evaluaron al mes de la colocación del material y a los 3 meses posteriores, los resultados se muestran en la Tabla 2. Se realizó la estadística descriptiva correspondiente a los niveles de densidad mineral de los molares evaluados.

Tabla 2. Valores de FCIL intragrupo. Se muestra Media +- DE, mínima y máxima.				
Niveles de mineralización				
n=16	Anterior a restauración Media +- DE (Mínimo y Máximo)	Inmediatamente posterior Media +- DE (Mínimo y Máximo)	1 mes Media +- DE (Mínimo y Máximo)	3 meses Media +- DE (Mínimo y Máximo)
Zona hipomineralizada	34.56±21.28 (14.67-97.33)	18.42±12.63 (5.333-51.00)	17.60±9.203 (7.000-35.33)	18.54±12.08 (6.000-57.67)
Zona sana	3.875±1.101 (2.000-5.667)	3.688±0.938 (1.667-5.667)	4.021±1.411 (2.333-6.333)	3.333±1.109 (2.333-6.333)

Considerando que la escala de FCIL DIAGNOdent™ *pen* es 0-12 sustancia dental sana, 13-24 desmineralización incipiente, >25 desmineralización intensa, en la Tabla 1 se observa que los niveles de Fluorescencia Cuantitativa Inducida por Luz reflejada por el sistema DIAGNOdent™ *pen* de la Media y la DS de la zona hipomineralizada anterior a la restauración (34.56±21.28) por lo que indica zona de hipomineralización intensa (>25

FCIL); inmediatamente posterior a la restauración con Alkasite la Media y la DS fue (18.42±12.63) lo que indica que pasó a ser de intensa la hipomineralización a incipiente (FCIL de 13-24). Se obtuvo un aumento en la densidad mineral del esmalte adyacente a la restauración posterior a la restauración con Alkasite. En la evaluación al mes se observó una disminución de la Media (17.60±9.203), mientras que al al tercer mes se observó un ligero aumento en los niveles de FCIL (18.54±12.08), lo que demuestra que el Alkasite tuvo un efecto remineralizante en la zona hipomineralizada adyacente a la restauración inmediatamente posterior a la colocación del material restaurador y posteriormente los niveles de densidad mineral se mantuvieron constantes sin alcanzar el nivel de tejido dental sano (FCIL 0-12) en tres meses de evaluación. En la Figura 3 se muestran los cambios ocurridos a través del tiempo en el que fueron evaluados los molares. La zona sana (Grupo control) analizada presentó la Media y DS constante en niveles bajos de tejido dental sano (FCIL 0-12).

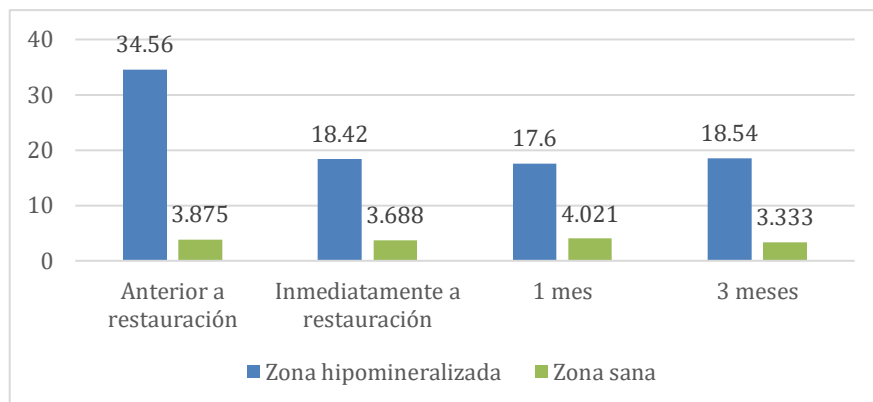


Figura 3. Análisis intragrupo. Medias de FCIL reflejada por el sistema DIAGNOdent™ *pen*

Se realizó un comparativo mediante la prueba ANOVA de dos vías y el método de Tukey's para crear intervalos de confianza para todas las diferencias, de los niveles de densidad mineral de la zona hipomineralizada adyacente a la restauración obtenidos en los intervalos de tiempo estudiado, en la Tabla 3 se describe que los datos de FCIL inmediatamente posterior a la restauración y anterior a la restauración fueron con diferencia estadísticamente significativa ($p < 0.0001^{****}$) entre ellos. En los niveles de densidad mineral de la zona hipomineralizada un mes posterior a la restauración nuevamente con respecto a los niveles de densidad mineral en la zona hipomineralizada anterior a la restauración; así mismo se obtuvo una diferencia estadísticamente significativa 3 meses posterior a la restauración con relación a los niveles de densidad mineral en la zona hipomineralizada anterior a la colocación del material restaurador.

No hubo relación estadísticamente significativa entre los niveles de FCIL de la zona hipomineralizada un mes posterior a la restauración y los datos obtenidos inmediatamente posterior a la restauración ($p = 0.9136$) manteniéndose constantes los niveles de densidad mineral, así como los datos a los 3 meses y los reflejados inmediatamente posterior a la restauración ($p = 0.9999$), de igual manera no hubo relación estadísticamente significativa entre los niveles de densidad mineral de la zona hipomineralizada 3 meses posterior a la restauración y un mes posterior a la restauración ($p = 0.9007$).

Tabla 3. Análisis comparativo de Tukey's de los valores de FCIL de la zona hipomineralizada en los intervalos de tiempo estudiados			
Comparaciones	Diferencia media	95% intervalo de confianza	Valor de p
Inmediatamente posterior a la restauración vs anterior a restauración	-16.15	-21.24 a -11.05	<0.0001****
1 mes vs anterior a la restauración	-16.96	-23.64 a -10.28	<0.0001****
3 meses vs anterior a la restauración	-16.02	-23.23 a -8.812	<0.0001****
1 mes vs inmediatamente posterior a la restauración	-0.81	-4.12 a 2.49	=0.9136
3 meses vs inmediatamente posterior	0.12	-4.69 a 4.94	=0.9999
3 meses vs 1 mes	0.93	-2.68 a 4.56	=0.9007

Se obtuvo el porcentaje de aumento de los niveles de densidad mineral (Figura 4) tomando como el 100% la media de los valores de FCIL obtenidos anterior a la colocación del material restaurador, en el que se puede observar que inmediatamente posterior la zona se remineralizó en un 53.29%, al mes en un 50.92%, mientras que los tres meses en un 53.64%.

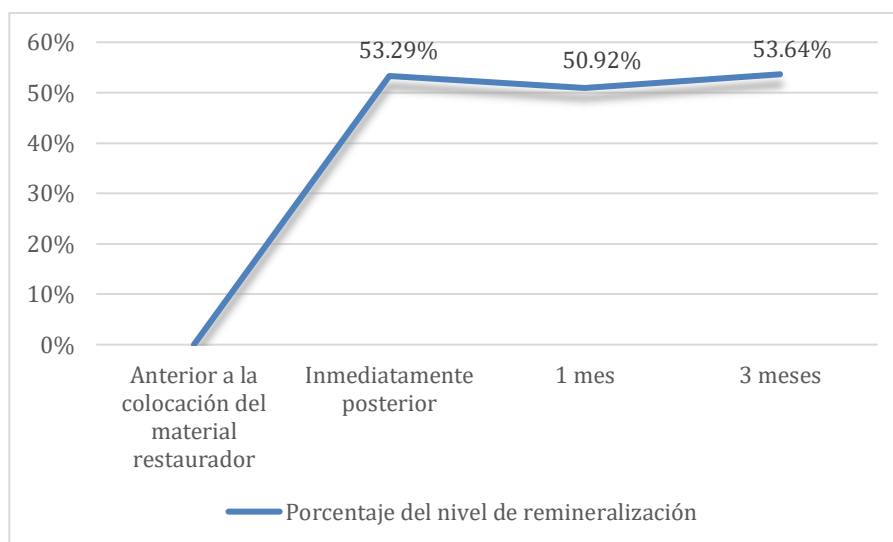


Figura 4. Porcentaje del nivel de remineralización a través del tiempo

Se realizó el análisis intergrupo utilizando la prueba t-Student para comparar los niveles de FCIL de la zona hipomineralizada y la no hipomineralizada, sana (Grupo control) en los intervalos de tiempo estudiado (Tabla 4) en el que se observa que el grupo de la zona no hipomineralizada, al tratarse de una zona de esmalte sana, al compararla con el grupo hipomineralizado tuvo una diferencia estadísticamente significativa ($p < 0.0001^{****}$) anterior a la restauración, inmediatamente posterior a la restauración, al mes y 3 meses.

Tabla 4. Análisis de t-Student de los valores de FCIL intergrupo zona hipomineralizada vs zona no hipomineralizada.			
Comparaciones	Diferencia media	95% intervalo de confianza	Valor de p
Anterior a la restauración	-30.69±5.32	-41.57 a -19.81	<0.0001 ^{****}
Inmediatamente posterior	-14.73±3.16	-21.20 a -8.26	<0.0001 ^{****}
1 mes	-13.58±2.32	-18.34 a -8.83	<0.0001 ^{****}
3 meses	-15.21±3.03	-21.40 a -9.01	<0.0001 ^{****}

Discusión

Se han realizado diversos estudios en los que se ha evaluado el uso y propiedades de diversos materiales restauradores, principalmente aquellos con características adicionales que pueden ser beneficiosas para los pacientes, un ejemplo de esto es la capacidad remineralizadora, que se define como el proceso en el que los iones de calcio y fosfato se suministran desde una fuente externa para promover la deposición de iones en defectos de cristal en el esmalte desmineralizado. Alkasite es un material restaurador dental que combina las ventajas del ionómero de vidrio y de las resinas compuestas, capaz de brindar restauraciones estéticas y funcionales, y liberación de flúor.

El presente estudio se realizó para evaluar la remineralización del tejido adyacente a la restauración de Alkasite en molares con Hipomineralización Molar Incisivo para ello se realizaron restauraciones en molares que cumplieron con los criterios de inclusión, midiendo mediante Fluorescencia Cuantitativa Inducida por Luz a través del tiempo, inmediatamente posterior, 1 mes y 3 meses posteriores.

La estadística descriptiva indicó que hubo una disminución en los niveles de FCIL inmediatamente posterior a la colocación del material restaurador lo que indica que las zonas hipomineralizadas pasaron de ser consideradas una zona de desmineralización intensa (34.56 ± 21.28) a una desmineralización incipiente (18.42 ± 12.63), lo que indica que la capacidad remineralizadora del Alkasite se ve reflejada en las zonas adyacentes de manera inmediata, manteniéndose constantes al mes (17.60 ± 9.203) y tres meses (18.54 ± 12.08). Esto concuerda con los resultados obtenidos por Singh y colaboradores

(2020) en su estudio *in vitro* que comparó las propiedades del ionómero de vidrio y Alkasite en el que la capacidad liberadora de flúor del Alkasite fue más eficaz que los ionómero de vidrio, además fue más constante que los otros materiales restauradores, brindando una capacidad remineralizadora por la resistencia a la desmineralización que brinda debido a la prolongada liberación de iones (día 1 (5.182 ± 0.525), día 7 (22.687 ± 1.291), día 14 ($21.481 \pm 0.9.75$), día 28 (22.333 ± 1.034)), demostró que hay un aumento significativo en el nivel de fluoruro desde el día 1 al día 7, y no aumenta en los días siguientes. Esta propiedad se vió reflejada en el presente estudio en el que se observa que la capacidad remineralizadora del Alkasite es inmediata una vez obturada la cavidad, y que a través del tiempo estos valores se mantienen constantes.

Se concuerda con el estudio realizado por Kim M. y colaboradores (2021), donde obtuvieron que el material Alkasite presentó una capacidad superior de liberación de fluoruro y alta liberación de niveles de calcio (34.06 ± 3.60) a los 30 días lo que resultó en una neutralización del ácido y remineralización más rápidas, estos resultados pueden ser la razón por la cual se observó que Alkasite si produce aumento de la mineralización de las zonas afectadas por HMI en el presentes estudio por lo que puede ser considerado un material eficaz cuando se utiliza en entornos cariogénicos. Los hallazgos del estudio destacan la importancia de utilizar materiales restauradores dentales que liberan iones de flúor y calcio para proporcionar una protección adicional contra la desmineralización del esmalte dental.

Aunque existen diversos materiales restauradores en el mercado con la capacidad de liberar iones de flúor y calcio, promoviendo la remineralización, es importante

considerar diversos factores como la composición de los materiales, características orales del paciente, sistema adhesivo, entre otros; Kelić y colaboradores (2021) tomaron en cuenta estas variaciones, que aunque concuerda con el presente estudio en el efecto remineralizante del Alkasite a través del tiempo, toma en cuenta aspectos que podría alterar, ya sea aumentar o disminuir, la capacidad remineralizadora de este material al utilizar adhesivo o coat. Ellos obtuvieron que al colocar adhesivo el efecto de liberación de los iones en el tejido dental se ve afectado, disminuyendo la cantidad de iones liberados. Alkasite, dentro de las especificaciones del fabricante, informa sobre la posible necesidad de la implementación de un sistema adhesivo previo a la colocación del material según las características de la cavidad de la pieza dental, en el caso del presente estudio, a cada uno de los molares restaurados se le aplicó un sistema adhesivo previo a la colocación del Alkasite por lo que sería importante tomar en cuenta las variaciones que el uso de este podría tener en el efecto remineralizante que tiene el material.

Una de las limitaciones del presente estudio fue el tamaño de la muestra, pues no fue lo suficientemente amplio debido a los criterios de inclusión específicos de HMI leve o moderado, tomando en cuenta que la mayoría de los pacientes que acuden a la Clínica de la Especialidad en Odontología Pediátrica que presentan HMI la condición es severa, por lo que los resultados no pueden ser generalizados para toda la población. De igual manera es importante en estudios futuros considerar otras variables como la higiene, el uso de pastas dentales con fluoruro y aplicaciones tópicas de fluoruro, así como la dieta, que podría llegar a modificar los valores de densidad mineral obtenidos.

Conclusiones

- Fue aceptada la hipótesis de trabajo en la que se propuso que existe un aumento en el grado de densidad mineral del esmalte adyacente a una restauración obturada con Alkasite en piezas dentales hipomineralizadas.
- Los niveles de mineralización de las zonas hipomineralizadas presentaron una disminución del nivel de FCIL posterior a la colocación de Alkasite, iniciando como una hipomineralización intensa y a través del tiempo manteniéndose como una hipomineralización incipiente, indicando que el Alkasite tuvo un efecto remineralizante en la zona hipomineralizada adyacente a la restauración inmediatamente posterior a la colocación del material restaurador.
- Se mantuvieron los niveles de mineralización de las zonas no hipomineralizadas en nivel sano en la escala de FCIL de DIAGNOdent™*pen* posterior a la restauración con Alkasite a través del tiempo.

Recomendaciones

Es necesario realizar el presente estudio en una muestra más amplia pues este no puede ser generalizado para toda la población. Se considera que existen diversos factores, los cuales no fueron evaluados, que podrían ser determinantes en los resultados, como la calidad de dieta, uso de pastas fluoradas o barnices de fluoruro, uso de sistemas adhesivos, por lo que se recomienda utilizar este estudio como precedente a futuros en los que estos sean analizados.

Caso clínico

Evaluación de la remineralización en molar con HMI restaurado con Alkasite.

Resumen

Introducción: La Hipomineralización Molar Incisivo (HMI) es la alteración cualitativa en el desarrollo del esmalte, caracterizada por presentar opacidades en el esmalte que afecta a uno o más de los primeros molares permanentes, con o sin afectación de incisivos, caracterizadas por un esmalte con insuficiencia de mineralización, por lo que es indispensable que el operador utilice materiales restauradores capaces de liberar iones de flúor, calcio e hidroxilo para promover la remineralización del esmalte desmineralizado. El Alkasite combina las propiedades de los composites y los ionómeros de vidrio, capaz de liberar iones, además cuenta con una excelente estética y es de fácil manipulación, por lo que podría ser una gran opción para el tratamiento de piezas dentales con HMI y así estimular su remineralización. El objetivo fue evaluar la remineralización del tejido adyacente a una restauración con Alkasite en molar con HMI.

Reporte de caso: Paciente masculino de 7 años 2 meses aparentemente sano, con diagnóstico de HMI, en la pieza 26 presentó Lesión Cariosa Grupo I grado 2 asociada a HMI, HMI-TNI 4a, se indicó el tratamiento de restauración con Alkasite; utilizando DIAGNOdent™*pen* se evaluó los niveles de Fluorescencia Cuantitativa Inducida por Luz (FCIL) en la zona adyacente a la restauración y en una zona sana para poder realizar una evaluación de la remineralización que el material brinda a las piezas con hipomineralización a través del tiempo. En la medición inicial se obtuvo un promedio de 20 en la zona hipomineralizada, obteniendo un descenso en los niveles posterior a la restauración (11) y después manteniéndose constante al mes (11) y tres meses (13).

Discusión: Kim M y colaboradores compararon la resistencia a la desmineralización y otras cualidades del Alkasite con otros dos materiales restauradores en el que concluyeron que las características del Alkasite son significativamente mejores, cualidades que son de gran utilidad para aumentar el éxito clínico de las restauraciones y que se vieron reflejadas en los datos obtenidos por DIAGNOdent™*pen* en el presente caso clínico.

Conclusión: existió una remineralización del tejido adyacente a la restauración inmediatamente posterior a la obturación de molar con HMI con Alkasite.

Palabras clave: HMI, Alkasite, densidad mineral.

CLINICAL CASE

Evaluation of remineralization in molar with HMI restored with Alkasite.

Summary

Introduction: Molar Incisor Hypomineralization (MIH) Molar Incisor Hypomineralization (HMI) is the qualitative alteration in the development of the enamel, characterized by presenting opacities in the enamel that affect one or more of the first permanent molars, with or without involvement of the incisors, characterized by an enamel with insufficient mineralization, so it is essential that the operator uses restorative materials capable of releasing fluoride, calcium and hydroxyl ions to promote the remineralization of demineralized enamel. Alkasite combines the properties of composites and glass ionomers, capable of releasing ions, it also has excellent aesthetics and is easy to manipulate, so it could be a great option for treating teeth with HMI and thus stimulate its remineralization. The aim of this study was to evaluate the remineralization of the tissue adjacent to a restoration with Alkasite in molar with HMI. **Case report:** Male patient, 7 years and 2 months old, apparently healthy, with a diagnosis of HMI, in specimen 26 he presented Carious Lesion Group I grade 2 associated with HMI, HMI-TNI 4a, restorative treatment with Alkasite was indicated; Using DIAGNOdent™ pen, the levels of Quantitative Light Induced Fluorescence (QLIF) were evaluated in the area adjacent to the restoration and in a healthy area to be able to carry out an evaluation of the remineralization that the material provides to the pieces with hypomineralization over time. In the initial measurement, an average of 20 was obtained in the hypomineralized area, obtaining a decrease in the levels after the restoration (11) and then remaining constant after one month (11) and three months (13). **Discussion:** Kim M and collaborators compared the

resistance to demineralization and other qualities of Alkaside with two other restorative materials in which they concluded that the characteristics of Alkaside are significantly better, qualities that are very useful to increase the clinical success of restorations and which were reflected in the data obtained by DIAGNOdent™ *pen* in the present clinical case.

Conclusion: There was remineralization of the tissue adjacent to the restoration immediately after molar filling with HMI with Alkaside.

Keywords: HMI, Alkaside, mineral density.

Introducción

La Hipomineralización Molar Incisivo (HMI) fue descrito por primera vez en la literatura en el año 2001, a partir de esto se han desarrollado numerosas investigaciones para lograr definir su etiología, que hasta la actualidad es desconocida. El HMI se define como la alteración cualitativa en el desarrollo del esmalte, clínicamente está caracterizada por la presencia de opacidades demarcadas en el esmalte, que pueden variar en su color, blancas, crema, amarillas, marrón ó café, de origen sistémico que afecta a uno o más de los primeros molares permanentes, con o sin afectación de los incisivos.¹⁰

Estudios recientes han señalado que las exposiciones sistémicas como fiebre, infecciones, estrés y problemas respiratorios que afectan la amelogénesis contribuyen a defectos estructurales dentales permanentes. La literatura reciente sobre la etiología de HMI se basa en diseños de estudios retrospectivos que evaluaron las exposiciones asociadas con este defecto del esmalte. Algunos estudios informan su etiología basada en el uso de antibióticos, la aparición de fiebre durante el embarazo o fiebre en los primeros años de vida del niño, el consumo de cigarrillo durante el embarazo, el consumo materno de alcohol, el estrés y las infecciones respiratorias como asma y neumonía.²⁶

La afectación de las piezas dentales varía según el grado de severidad, pues en algunas ocasiones pueden llegar a presentar fracturas post-eruptivas del esmalte como consecuencia de las características blandas y porosas de este, lo que indica una disminución en la profundidad del esmalte después de la erupción.²⁷ Los pacientes que

presentan esta condición tienen una predisposición elevada al desarrollo de lesiones cariosas, así como hipersensibilidad por la exposición de la dentina y la dificultad de realizar una correcta higiene bucal; los pacientes afectados con HMI corren el riesgo de desarrollar problemas de manejo del comportamiento y miedo dental debido a las dificultades para lograr una anestesia adecuada.

La prevalencia informada de HMI osciló entre 0.5% y 40.2%. La prevalencia global agrupada fue del 14.2%.¹⁴ La prevalencia en México no ha sido evaluada exhaustivamente, hasta la actualidad la cantidad de artículos publicados es limitado, en 2017 Gurrusquieta y cols realizaron un estudio transversal que involucró a 1156 escolares de 6 a 12 años de edad matriculados en dos escuelas primarias públicas del área de Santa Cruz de la Delegación de Iztapalapa, en este estudio el 15.8% de los escolares mexicanos presentaron HMI, y las condiciones médicas en los primeros años de vida, como infección del tracto urinario, antecedentes alérgicos y varicela fueron más prevalentes en los niños afectados por HMI.¹⁵

Existen múltiples opciones de tratamiento para los dientes afectados por HMI, que incluyen productos preventivos, desensibilizantes y remineralizantes, infiltración de resina, selladores de fisuras, microabrasión del esmalte, restauraciones directas o indirectas, extracciones. La elección e indicación del tratamiento dependen de la gravedad, la edad del paciente, los factores socioeconómicos y las expectativas del tratamiento.¹⁸ El Alkasite es uno de los materiales de color dental recientemente introducidos, es capaz de liberar iones de flúor, calcio e hidroxilo, lo que da como resultado un material anticariogénico.²⁴ Kim M y colaboradores en 2021 realizaron un

estudio experimental in vitro en el que compararon la resistencia a la desmineralización y los efectos de remineralización de varios materiales restauradores que liberan fluoruro. Estos materiales fueron el ionómero de vidrio (FI), ionómero de vidrio modificado con resina (RL) Alkasite (CN, en el que se mostró que el Alkasite presenta características significativamente mejores.³ El objetivo fue evaluar la remineralización en el tejido adyacente en una restauración con Alkasite en molar permanente con HMI realizado en la Clínica de la Especialidad en Odontología Pediátrica de la Universidad Autónoma de Baja California.

Reporte de caso clínico

Paciente masculino de 7 años 2 meses (Figura 5), nacido en Tijuana Baja California, acudió a la Clínica de la Especialidad en Odontología Pediátrica por motivo de consulta “revisión”. Se realizó historia clínica completa en donde se negaron datos patológicos generales y alergias del paciente. El paciente refirió dolor provocado, localizado en el cuadrante superior izquierdo, no irradiado de carácter provocado, de intensidad moderada con agravantes los cambios térmicos.

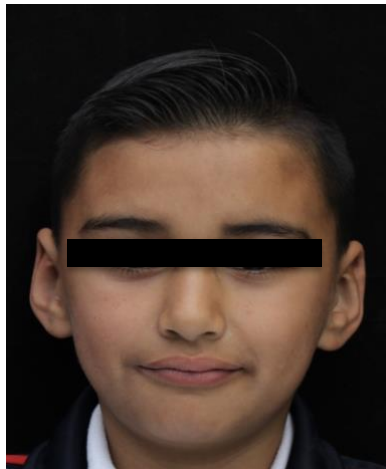

Figura 5. Fotografía frontal extraoral. Paciente masculino de 7.2 años de edad

A la exploración intraoral se observó la presencia de 21 piezas dentales, estadio clínico de desarrollo oclusal 3 (Figura 6), arco superior en herradura e inferior cuadrado, pérdida prematura de piezas dentales 74, 84 y 85, con presencia de apiñamientos, tejidos periodontales sin datos patológicos color rosado, presencia de coronas de acero cromo en piezas dentales 54, 64, 65, 36 y 75, presencia de opacidades demarcadas en incisivos y primeros molares permanentes (Figura 6 A-C).

En la fotografía intraoral inicial del cuadrante superior izquierdo (Figura 6B) se observó pieza dental 26 con opacidad demarcada en el esmalte y dentina color amarillo-marrón, asociado a lesión cariosa con diagnóstico de Hipomineralización Molar Incisivo, tejidos periodontales sanos, color rosado.

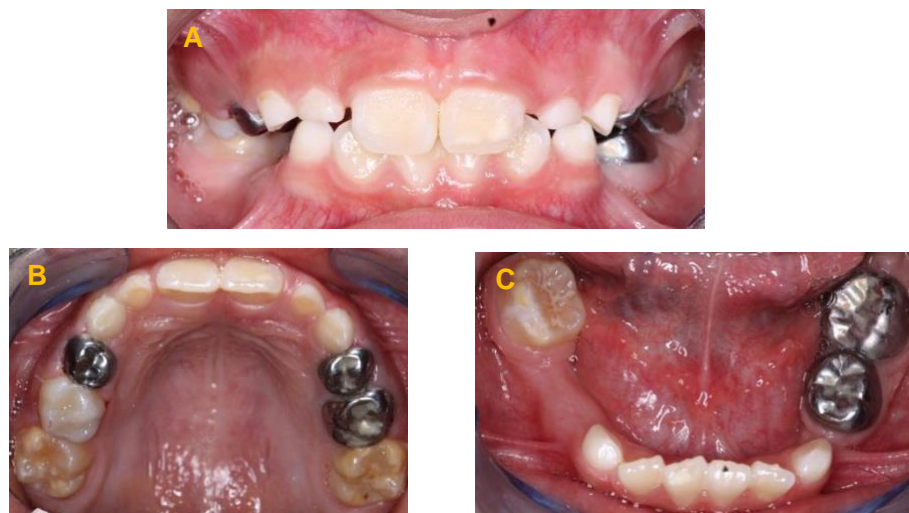

Figura 6. Fotografías intraorales A) Frontal. Se observan opacidades demarcadas en incisivos centrales superiores. B) Oclusal superior. Piezas dentales 16 y 26 con opacidades amarillo-marrón. C) Oclusal inferior. Pieza dental 46 con HMI leve y pieza dental 36 con restauración previa (corona acero cromo).

En la radiografía inicial se observó una sombra radiolúcida en cara oclusal de la pieza dental 26 que abarca esmalte y dentina (Figura 7).

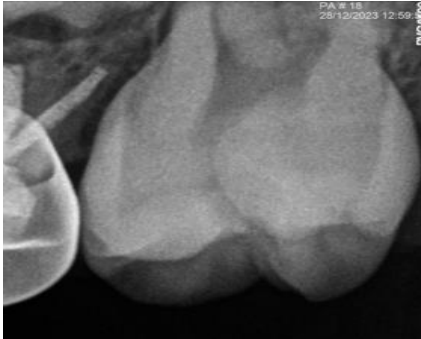

Figura 7. Radiografía inicial. Se observa sombra radiolúcida en esmalte y dentina en cara oclusal de pieza dental 26.

Tomando en cuenta los datos proporcionados por la madre del paciente, la inspección clínica y la inspección radiográfica se determinó el diagnóstico de Lesión Cariosa Grupo I grado 2 asociada a HMI, HMI-TNI 4a con pulpitis reversible, se indicó el tratamiento de restauración con Alkasite Clase I.

Procedimiento

Se colocó anestésico tópico (Zeyco, México) en la zona anatómica de punción, se infiltró anestésico (mepivacaína con epinefrina al 2%) (Zeyco, México) con la técnica supraperióstica. Se realizó aislamiento absoluto con dique de hule (Figura 8A) y se eliminó el tejido reblandecido con fresa de bola para pieza de baja (Figura 8B). Se utilizó DIAGNOdent™ *pen* (Kavo Dental, Berlín, Alemania) para determinar la densidad mineral mediante Fluorescencia Cuantitativa Inducida por Luz de una superficie no hipomineralizada (Figura 8C) y de una superficie hipomineralizada en el tejido adyacente

a la cavidad realizada en la pieza dental, en cada una de estas superficies se realizaron 3 tomas consecutivas de los niveles de FCIL, para posteriormente obtener un promedio de los 3 datos obtenidos y registrados los datos en la tabla de recolección así como la descripción de la zona específica de la pieza dental en las que se realizaron las mediciones de la densidad mineral (Figura 8C). Se colocó adhesivo (3M, USA) (Figura 8E) y se fotopolimerizó con lámpara de fotocurado (3M, USA) durante 20 segundos, se procedió a la preparación del material de obturación Cention N® (Ivoclar Vivadent, Schaan, Liechtenstein) siguiendo las especificaciones de la casa comercial (Figura 8F), se llevó el material a la cavidad preparada previamente (Figura 8G), se fotopolimerizó, se retiró el material excedente y se realizó pulido de la restauración, por último se tomó una radiografía postoperatoria (Figura 9).

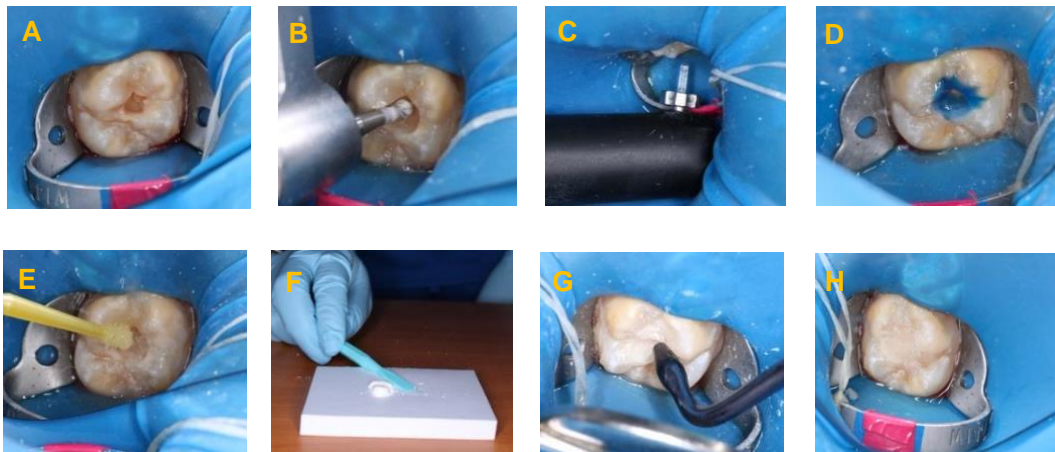


Figura 8. Procedimiento clínico. A) Colocación de aislamiento absoluto B) Retiro del tejido reblandecido C) Medición de densidad mineral D) Grabado del esmalte con ácido fosfórico E) Colocación de adhesivo F) Preparación del material restaurador G) Obturación de la cavidad H) Recortado y pulido de material excedente

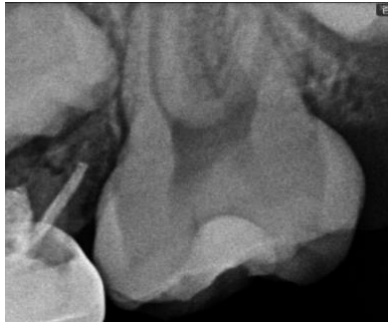


Figura 9. Radiografía final. Se observa obturación con Alkasite con buen sellado

Para la interpretación de los datos obtenidos por DIAGNOdent™*pen* se utilizó la escala de FCIL en la que los valores de 0-12 son considerados como sustancia dental sana, 13-24 desmineralización incipiente, >25 desmineralización intensa.

Tabla 5. Resultados densidad mineral en zona hipomineralizada.		
	Antes a la restauración	Posterior a la restauración
Densidad mineral	24	13
	19	10
	20	11
Promedio	21	11.3

Tabla 6. Resultados densidad mineral en zona no hipomineralizada.		
	Antes a la restauración	Posterior a la restauración
Densidad mineral	4	2
	4	2
	5	1
Promedio	3.6	5

Seguimiento

En la cita de seguimiento 1 mes posterior a la restauración de la pieza dental se tomaron fotografías en la que se observa el correcto sellado e integridad marginal de la restauración (Figura 12A) y también una radiografía periapical (Figura 12B); mediante el uso de DIAGNOdent™*pen* se midió nuevamente los niveles de FCIL de las zonas previamente evaluadas 3 veces de manera consecutiva para obtener un promedio y los resultados fueron registrados en la tabla de recolección de datos (Tabla 7-8) en la que se observa que en la zona hipomineralizada los niveles de FCIL (12.3) no variaron de manera exagerada por lo que la zona se sigue considerando como sano (Tabla 7); en la zona no hipomineralizada se siguió considerando, al igual que en la toma anterior, como una zona sana, pues los niveles obtenidos por DIAGNOdent™*pen* permanecieron menores a 12 (Tabla 8).

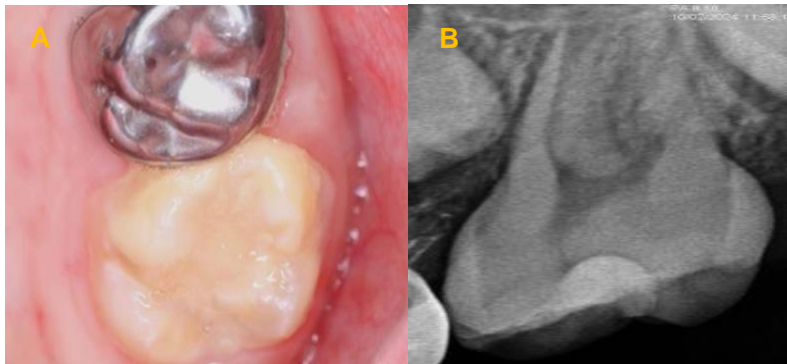


Figura 12. Seguimiento un mes. A) Fotografía intraoral. Restauración de Alkasite un mes posterior a la restauración. B) Radiografía periapical. Radiografía un mes posterior a la colocación del material restaurador

Tabla 7. Resultados densidad mineral en zona hipomineralizada un mes posterior a la restauración.			
	Antes a la restauración	Posterior a la restauración	1 mes
Densidad mineral	24	13	11
	19	10	15
	20	11	11
Promedio	21	11.3	12.3

Tabla 8. Resultados densidad mineral en zona no hipomineralizada un mes posterior a la restauración.			
	Antes a la restauración	Posterior a la restauración	1 mes
Densidad mineral	4	2	3
	4	2	2
	5	1	2
Promedio	3.6	5	2.3

En el seguimiento a 3 meses se realizó la toma de fotografías en la que la integridad de la restauración se observó en excelentes condiciones (Figura 15A), en la radiografía periapical de seguimiento también un sellado correcto de la restauración con Alkasite (Figura 15B), nuevamente se realizaron la toma de la FCIL utilizando DIAGNOdent™*pen*, 3 veces en la zona hipomineralizada y 3 veces en la zona no hipomineralizada, previamente descritas en la hoja de recolección de datos para obtener un promedio de la densidad mineral y registrar los datos obtenidos, que se pueden ver en las Tablas 9 y 10 respectivamente, en ellas se observa que los niveles de FCIL de la zona hipomineralizada adyacente a la restauración de Alkasite tres meses posterior a la colocación del material (12.6) indica que la zona es considerada sana según la escala de

DIAGNOdent™ pen, al igual que para la zona no hipomineralizada en la que se obtuvo un resultado de 2.6.

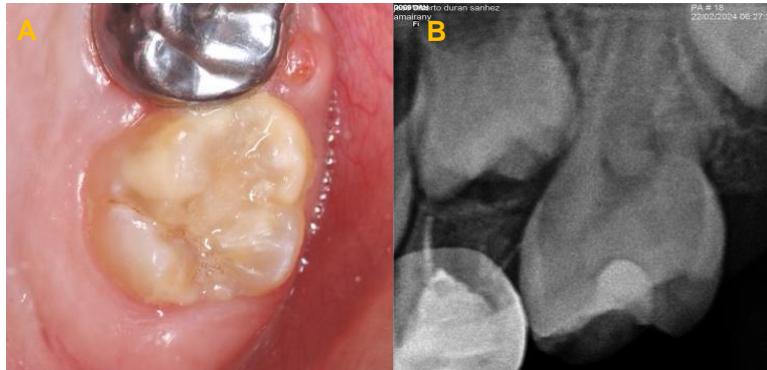


Figura 15. Seguimiento tres meses. A) Fotografía intraoral. Restauración de Alkasite tres meses posterior a la restauración. B) Radiografía periapical. Radiografía tres meses posteriores a la colocación del material restaurador

Tabla 9. Resultados densidad mineral en zona hipomineralizada tres meses posteriores a la restauración.

	Antes a la restauración	Posterior a la restauración	1 mes	3 meses
Densidad mineral	24	13	11	12
	19	10	15	14
	20	11	11	12
Promedio	21	11.3	12.3	12.6

Tabla 10. Resultados densidad mineral en zona no hipomineralizada tres meses posteriores a la restauración.

	Antes a la restauración	Posterior a la restauración	1 mes	3 meses
Densidad mineral	4	2	3	2
	4	2	2	3
	3	1	2	3
Promedio	3.6	1.6	2.3	2.6

Discusión

Los resultados obtenidos por Kim M. y colaboradores, en los que se compara el Alkasite con otros dos materiales de restauración, muestran las excelentes características del material: su capacidad de aumentar el pH, liberar más iones de calcio, y resistir la desmineralización; cualidades que son de gran utilidad para aumentar el éxito clínico de las restauraciones y que se vieron reflejadas en los datos obtenidos por DIAGNOdent™*pen* en el presente caso clínico, pues los niveles de densidad mineral del molar hipomineralizado tuvieron un aumento notable, por lo que se concuerda con lo descrito por los autores en su artículo de investigación.

Conclusión

El uso de Alkasite en molar con HMI fue eficaz, los niveles de densidad mineral obtenidos por DIAGNOdent™*pen* demuestran que existió una remineralización del tejido adyacente a la restauración inmediatamente posterior a la obturación.

Referencias bibliográficas

1. Arce-Izaguirre M, Torres-Ramos G, Alvino-Vales M, Barzola-Loayza M. Giómeros fluidos en la eliminación de sensibilidad en molar permanente afectada con Hipomineralización Incisivo Molar (HIM). Reporte de caso. *J Interdiscip Dent.* 2020;13(2):95–98.
2. Rodriguez M. Alternativas de tratamiento para los molares permanentes con diagnóstico de Hipomineralización Incisivo-Molar. Revisión de la literatura. *Odous Científica* 2020;21(1):4961.
3. Kim M, Lee M, Kim K, et al. Enamel demineralization resistance and remineralization by various fluoride-releasing dental restorative materials. *Materials.* 2021;14(16):4554.
4. Singh H, Rashmi S, Pai S, Kini S. Comparative evaluation of fluoride release from two different glass ionomer cement and a novel Alkasite restorative material – an in vitro study. *. Pesqui Bras Odontopediatria Clín Integr.* 2020;20:1–6.
5. Kelić K, Par M, Peroš K, Šutej I, Tarle Z. Fluoride-Releasing Restorative Materials: The Effect of a Resinous Coat on Ion Release. *Acta Stomatol Croat.* 2021;54(4):371–381.
6. Olgen IC, Sonmez H, Bezgin T. Effects of different remineralization agents on MIH defects: a randomized clinical study. *Clin Oral Investig.* 2022;26:3227–3238.
7. Cunha Coelho ASE da, Mata PCM, Lino CA, et al. Dental hypomineralization treatment: A systematic review. *J Esthet Restor Dent.* 2019;31(1).
8. Elhennawy K, Manton DJ, Crombie F, et al. Structural, mechanical and chemical evaluation of molar-incisor hypomineralization-affected enamel: A systematic review. *Arch Oral Biol.* 2017;83.
9. Patel A, Aghababaie S, Parekh S. Hypomineralisation or hypoplasia? *Br Dent J.* 2019;227(8).
10. Padavala S, Sukumaran G. Molar incisor hypomineralization and its prevalence. *Contemp Clin Dent.* 2018;9(6).
11. Giuca MR, Cappè M, Carli E, Lardani L, Pasini M. Investigation of Clinical Characteristics and Etiological Factors in Children with Molar Incisor Hypomineralization. *Int J Dent.* 2018;2018.
12. Steffen R, Krämer N, Bekes K. The Würzburg MIH concept: the MIH treatment need index (MIH TNI). *Eur Arch Paediatr Dent.* 2017;18(5).

13. Ghanim A, Silva MJ, Elfrink MEC, et al. Molar incisor hypomineralisation (MIH) training manual for clinical field surveys and practice. *Eur Arch Paediatr Dent*. 2017;18(4):225–242.
14. Zhao D, Dong B, Yu D, Ren Q, Sun Y. The prevalence of molar incisor hypomineralization: evidence from 70 studies. *Int J Paediatr Dent*. 2018;28(2).
15. Gurrusquieta BJ, Núñez VMM, López MLAJ. Prevalence of molar incisor hypomineralization in Mexican children. *JOCPD*. 2017;41(1).
16. Alhowaish L, Baidas L, Aldhubaiban M, Bello LL, Al-Hammad N. Etiology of molar-incisor hypomineralization (MIH): A cross-sectional study of Saudi children. *Children*. 2021;8(6).
17. Almuallem Z, Busuttil-Naudi A. Molar incisor hypomineralisation (Mih) – an overview. *Br Dent J*. 2018;225(7).
18. Sundfeld D, Silva LMS da, Kluppel OJ, et al. Molar incisor hypomineralization: Etiology, clinical aspects, and a restorative treatment case report. *Oper Dent*. 2020;45(4).
19. Šalinović I. Remineralization effect assessment of contemporary ion-releasing materials on enamel and dentine surface [Homepage on the Internet]. Available from: <https://urn.nsk.hr/urn:nbn:hr:127:198747>
20. Pitts NB, Zero DT, Marsh PD. Dental caries. *Nat Rev Dis Primer*. 2017;17(3):11.
21. Simeonov M, Gussiyska A, Mironova J, et al. Novel hybrid chitosan/calcium phosphates microgels for remineralization of demineralized enamel – A model study. *Eur Polym J*. 2019;119.
22. Poza Pascual A. Remineralización dental: una intervención dirigida a niños de alto riesgo para la prevención de la caries. Doctoral dissertation, Universidad de Murcia. 2021;25.
23. Wiriyasatiankun P, Sakoolnamarka R, Thanyasrisung P. The impact of an alkasite restorative material on the pH of *Streptococcus mutans* biofilm and dentin remineralization: an in vitro study. *BMC Oral Health*. 2022;22(334):2.
24. Naz F, Samad Khan A, Kader MA, et al. Comparative evaluation of mechanical and physical properties of a new bulk-fill alkasite with conventional restorative materials. *Saudi Dental Journal*. 2021;33(7):666–673.
25. Adsul PS, Dhawan P, Tuli A, Khanduri N, Singh A. Evaluation and Comparison of Physical Properties of Cention N with Other Restorative Materials in Artificial Saliva: An In Vitro Study. *Int J Clin Pediatr Dent*. 2022;15(3).

26. Fatturi AL, Wambier LA, Chibinski AC, et al. A systematic review and meta-analysis of systemic exposure associated with molar incisor hypomineralization. *Community Dent Oral Epidemiol.* 2019;47(5):407–415.
27. Teixeira R, Andrade N, Queiroz L, et al. Exploring the association between genetic and environmental factors and molar incisor hypomineralization: evidence from a twin study. *Int J Paediatr Dent.* 2018;28(2):198–206.

Anexos

Anexo 1

**Remineralización del tejido adyacente a la restauración con Alkasite en molares con
Hipomineralización Molar Incisivo.
CD. María Fernanda Nieves Viveros**

Carta de consentimiento para participación de padres y sus hijos.

Estimado(a) Señor/Señora:

Introducción/Objetivo:

A través de este documento queremos hacerle una invitación a participar voluntariamente en un estudio de investigación clínica que tiene como objetivo evaluar la remineralización del tejido adyacente a la restauración con Alkasite en MIH si al final de exponer todos los requerimientos usted presenta alguna duda siéntase en la confianza de informar al operador.

Procedimientos:

Si Usted acepta participar y que hijo(a) participe también en el estudio, ocurrirá lo siguiente:

- 1. A usted** le haremos algunas preguntas sobre los datos de identificación de su hijo, antecedentes médicos, heredofamiliares y odontológicos para poder llenar correcta y verazmente su historia clínica. Ya que el menor tenga completa y autorizada su historia clínica, se establecerá un plan de tratamiento que incluye restauración con cention N como restauración final. Acto seguido se estipulará que material o cuales materiales serán utilizados para la restauración de su hijo. La cual será evaluada clínica y radiográficamente al mes y 3 meses después de culminado su tratamiento.
- 2. A su hijo(a)** se le realizará una revisión bucal. Constará de inspección de órganos dentarios y de acuerdo con las condiciones de éstos, serán diagnosticados y establecido un plan de tratamiento que incluye la aplicación de anestésico local y restauración con cention N. El uso de anestésico pudiera tener efectos adversos, tales como mareo, náuseas, vómitos, hipotensión, convulsiones, hipotensión, bradicardia, palidez. Se tomará una radiografía antes de iniciar el procedimiento, otra inmediatamente después y otras más serán necesarias al mes y 3 meses de la realización de dicho procedimiento.

Beneficios: Ni Usted ni su hijo(a) recibirán un beneficio directo por su participación en el estudio, sin embargo, si usted acepta participar, estará colaborando con el Programa de Especialidad en Odontología Pediátrica de la Facultad de Odontología Tijuana, en el

Proyecto de evaluación de la remineralización del tejido adyacente a la restauración con Alkasite en molares con Hipomineralización Incisivo Molar.

Confidencialidad: Toda la información que usted nos proporcione para el estudio será de carácter estrictamente confidencial, será utilizada únicamente por el equipo de investigación del proyecto y no estará disponible para ningún otro propósito. Usted y su hijo(a) quedarán identificados(as) con un número y no con su nombre. Los resultados de este estudio serán publicados con fines científicos, pero se presentarán de tal manera que no podrán ser identificados(as).

Riesgos Potenciales/Compensación: No existen riesgos para ningún paciente, que se incluya en el presente estudio. Usted no recibirá ningún pago por participar en el estudio.

Participación Voluntaria/Retiro: La participación en este estudio es absolutamente voluntaria. Usted está en plena libertad de negarse a participar o de retirar su participación del mismo en cualquier momento. Su decisión de participar o de no participar no afectará de ninguna manera la forma en cómo le tratan en la Clínica de Especialidad de Odontología Pediátrica.

Declaración de consentimiento: Después de haber leído y habiéndose explicado todas mis dudas con un lenguaje claro y sencillo he comprendido los beneficios, las ventajas, exigencias, riesgos terapéuticos y la duración aproximada del tratamiento. También comprendo que en cualquier momento y sin ninguna explicación puedo revocar el consentimiento que ahora presto con la firma del presente documento. Manifiesto que estoy satisfecho con la información recibida y que comprendo el alcance y los riesgos del tratamiento autorizando la intervención bucal arriba descrita.

Números a Contactar: Si usted tiene alguna pregunta, comentario o preocupación con respecto al proyecto, por favor comuníquese con la investigadora responsable del proyecto: **CD. María Fernanda Nieves Viveros** al siguiente número de teléfono 612-177-38-97 en un horario de lunes a viernes de 9:00 am a 4:00 pm.

Si usted acepta participar en el estudio y que su hijo participe también, le entregaremos una copia de este documento que le pedimos sea tan amable de firmar.

Su firma indica su aceptación para que usted y su hijo(a) participen voluntariamente en el presente estudio.

Nombre del Padre/Madre/Tutor participante _____

Fecha: _____

Día/ Mes / Año

Relación con el menor participante: _____

Firma: _____

Nombre completo del menor participante: _____

Nombre de la persona que obtiene el consentimiento _____

Anexo 2

Carta de Asentimiento

Hola, mi nombre es María Fernanda Nieves Viveros y estudio en el Programa de la Especialidad en Odontología Pediátrica de la Facultad de Odontología Campus Tijuana. Actualmente se está realizando un estudio para la evaluación de la remineralización del tejido adyacente a la restauración con Alkasite en molares con Hipomineralización Incisivo Molar y para ello quiero pedirte que nos apoyes. Tu participación en el estudio consistiría en una revisión bucal, la toma de radiografías y la colocación de Cention N en molares que presentan MIH.

Tu participación en el estudio es voluntaria, es decir, aun cuando tu papá o mamá hayan dicho que puedes participar, si tú no quieres hacerlo puedes decir que no. Es tu decisión si participas o no en el estudio. También es importante que sepas que, si en un momento dado ya no quieres continuar en el estudio, no habrá ningún problema, o si no quieres responder a alguna pregunta en particular, tampoco habrá problema.

Toda la información y mediciones que realicemos nos ayudarán a identificar signos y síntomas de los órganos dentales a tratar.

Esta información será confidencial. Esto quiere decir que no diremos a nadie tus resultados de las mediciones, solo lo sabrán las personas que forman parte del equipo de este estudio.

Si aceptas participar, te pido que por favor pongas una (✓) en el cuadrado de abajo que dice "Sí quiero participar" y escribe tu nombre.

Si no quieres participar, no pongas ninguna (✓), ni escribas tu nombre.

Sí quiero participar

Nombre: _____

Nombre y firma de la persona que obtiene el asentimiento:

Fecha: a _____ de _____ del ____.

Anexo 3

Nombre: _____ Edad: ____ Número de registro: _____

Número de teléfono: _____ Pieza dental : ____ Fecha: _____

FLUORESCENCIA EN ZONA HIPOMINERALIZADA				
	Toma inicial		Un mes	Tres meses
	Antes de restauración	Después de restauración		
Densidad mineral				
Promedio				

Descripción de zona en que fue evaluada nivel de mineralización:

FLUORESCENCIA EN ZONA NO HIPOMINERALIZADA				
	Toma inicial		Un mes	Tres meses
	Antes de restauración	Después de restauración		
Densidad mineral				
Promedio				

Descripción de zona en que fue evaluada nivel de mineralización:
